






original article | UDC 616-001.4:002.3:089:615.246.2:276 |
doi: 10.31210/visnyk2020.01.

ANALYSIS OF SURGICAL PATHOLOGY IN THE HORSE CLUB “HORSE RIDING IN POLTAVA”

S. M. Kulynych
*G. O. Omelchenko**
N. O. Avramenko
M. A. Zezekalo
S. O. Mostovy

ORCID  [0000-0003-1660-643X](https://orcid.org/0000-0003-1660-643X)
ORCID  [0000-0001-9389-8400](https://orcid.org/0000-0001-9389-8400)
ORCID  [0000-0002-1920-5757](https://orcid.org/0000-0002-1920-5757)

Poltava State Agrarian Academy, 1/3, Skovorody str., Poltava, 36003, Ukraine

*Corresponding author

E-mail: anna.omelchenko@pdaa.edu.ua

Non-contagious diseases, especially surgical ones, continue to cause significant harm to horses. Sick animals lose their ability to work for a long time, their economic value and sports performance are reduced. During the monitoring examination, the spreading, etiology and peculiarities of the course of surgical pathology in horses were determined. The purpose of the research was to find out the surgical pathology of horses' orthopedic diseases in the horse club "Horse Riding in Poltava". The research task was to analyze the frequency of occurrence and determine the causes of surgical pathology of horses' orthopedic diseases in horses in the horse club "Horse Riding in Poltava". During the monitoring, the spreading, etiology, and peculiarities of horse surgical pathology of the English thoroughbred, Westphalian, Thracian, Arab, Ukrainian roadster and non-pedigree breeds, aged from 4 to 10 years, as well as ponies aged from 9 to 17 years, were determined. After that, surgical pathologies were classified according to different groups and symptoms were determined in diseased animals. Orthopedic studies were conducted in 2018 in accordance with the methods proposed by the leading orthopedists Kyorber H. D. and Pollit K. K. The following pathologies were diagnosed by us: bruises, white line and frog putrefaction, deformities (disruption of the plantar horn, partial loss of periople, the appearance of sloping and sharp-cornered hooves) and eczematous processes on the skin. Among surgical pathologies, orthopedic diseases were the most common (45.45 %), among which inflammatory processes were most widely spread (27.27 %), the share of other forms of surgical pathology was 27.28 %. The reasons of surgical pathology were different, but they were based on the violation of zoohygienic conditions of keeping, the lack of timely orthopedic work (72.7 %), and traumatism (27.3 %). The development of surgical pathology was accompanied by various clinical signs, which was due to the peculiarities of surgical pathology manifestation; in 45.4 % the onset of a chronic inflammatory reaction was registered, in 27.2 % of cases the acute inflammatory reaction occurred as a result of horse injury.

Key words: horse injuries, hoof deformities, hoof disease, wounds, surgical pathology.

АНАЛІЗ ХІРУРГІЧНОЇ ПАТОЛОГІЇ В УМОВАХ КІННОГО КЛУБУ «ВЕРХОВА ЇЗДА В ПОЛТАВІ»

С. М. Кулинич, Г. О. Омельченко, Н. О. Авраменко, М. А. Зезекало, С. О. Мостовий,

Полтавська державна аграрна академія, м. Полтава, Україна

Значної шкоди коням продовжують завдавати незаразні хвороби, особливо хірургічні. Хворі тварини на тривалій час втрачають працездатність, знижуються їхня господарська цінність та

спортивні показники. Метою досліджень було з'ясувати хірургічну патологію ортопедичних захворювань коней в умовах кінного клубу «Верхова їзда в Полтаві». Серед завдань досліджень: провести аналіз частоти виникнення та визначити причини хірургічної патології ортопедичних захворювань у коней в умовах племінного клубу «Верхова їзда в Полтаві». Вивчали поширення, етіологію та особливості перебігу хірургічної патології в коней англійської чистокровної, вестфальської, тракєненської, арабської, української верхової та безпорідних порід віком від 4 до 10 років, а також поні віком від 9 до 17 років. Після чого класифікували до тієї чи тієї групи хірургічну патологію та встановлювали симптоми у хворих. Зважаючи на те, що найбільш поширеним видом хірургічної патології були ортопедичні захворювання та захворювання шкіри, основну увагу звертали на них. Ортопедичні дослідження проводили відповідно до методик, запропонованих провідними ортопедами Kyoerber H. D. та Pollit K. K. Дослідження проводили на поголів'ї коней протягом 2018–2019 рр. в умовах кінного клубу «Верхова їзда в Полтаві». Під час проведення моніторингового обстеження встановлювали поширення, етіологію та особливості перебігу хірургічної патології в коней. Ми встановили такі діагнози: наминки, гниття білої лінії та стрілки копита, деформації (розширення підшовного рогу, часткову втрату глазури, появу гострокутних та косих копит) та екзематозні процеси на шкірі. Серед хірургічної патології найбільш розповсюдженими є ортопедичні захворювання (45,45 %), серед яких найбільш поширені запальні процеси (27,27 %), частина інших форм хірургічної патології становить 27,28 %. Причини формування хірургічної патології різні, проте підрунтям для їхнього розвитку слугує порушення зоогігієнічних умов утримання, відсутність своєчасної ортопедичної роботи (72,7 %) та травматизм (27,3 %). Розвиток хірургічної патології супроводжувався різними клінічними ознаками, що було обумовлено особливостями формування хірургічної патології, в 45,4 % відмічали формування хронічної запальної реакції, у разі травматизму коней у 27,2 % формувалася гостра запальна реакція.

Ключові слова: травми в коней, деформації копит, хвороби копит, рани, хірургічна патологія.

АНАЛИЗ ХИРУРГИЧЕСКОЙ ПАТОЛОГИИ В УСЛОВИЯХ КОННОГО КЛУБА «ВЕРХОВАЯ ЕЗДА В ПОЛТАВЕ»

С. Н. Кулинич, А. А. Омельченко, Н. А. Авраменко, Н. А. Зезекало, С. А. Мостовой,

Полтавская государственная аграрная академия, г. Полтава, Украина

Значительный ущерб лошадям продолжают наносить незаразные болезни, особенно хирургические. Больные животные на длительное время теряют работоспособность, снижаются их хозяйственная ценность и спортивные показатели. Целью исследований было выяснить хирургическую патологию ортопедических заболеваний лошадей в условиях конного клуба «Верховая езда в Полтаве». При проведении мониторингового обследования устанавливали распространение, этиологию и особенности течения хирургической патологии у лошадей, после чего классифицировали к той или иной группе хирургическую патологию и устанавливали симптомы у больных. При проведении обследования выясняли распространение, этиологию и особенности течения хирургической патологии у лошадей. Среди хирургической патологии наиболее распространенными являются ортопедические заболевания (45,45 %), среди которых наиболее распространены воспалительные процессы (27,27 %), другие формы хирургической патологии составляют 27,28 %.

Ключевые слова: травмы у лошадей, деформации копыт, болезни копыт, раны, хирургическая патология.

Вступ

Поголів'я коней в Україні за період з 1916 по 1990 роки скоротилось з 6455 до 600 тис. З 1991 року спостерігається тенденція росту поголів'я (за рахунок приватного сектора – з 21 до 400 тис.), яке 2000 року складало близько 800 тисяч. 2008 року поголів'я коней знизилось до 600 тис. голів. Однак зросла кількість племінних коней у племрепродукторах. Основним потенціалом селекційно-племінної роботи в конярстві є «золотий племінний фонд», який розміщується в 17 кінних заводах та 125 племінних фермах. Племінні коні високо цінуються на внутрішньому та міжнародному ринках. Наприклад, кобила арабської породи з Ягільницького кінного заводу була продана 1991 року в США за 191 тис. доларів. Племінне поголів'я в Україні становить 10000 коней (17 порід), з яких 393 жеребці-

плідники і 2883 кобили. У Дніпропетровському, Онуфріївському, Стрілецькому, Олімпійському, Олександрійському, Деркульському, Ягільницькому, Лозівському кінних заводах розводять верхових, у Дубрівському, Лимарівському, Павлівському, Запорізькому – рисистих, а в Новоолександрівському – ваговозних коней. Успішний розвиток конярства неможливий без ветеринарного забезпечення галузі [1].

Розвиток фермерських господарств і кінного спорту потребує уваги до галузі конярства, можливості й резерви якої використовуються недостатньо. Значної шкоди коням продовжують завдавати незаразні хвороби, особливо хірургічні. Хворі тварини на тривалий час втрачають працездатність, знижуються їхня господарська цінність та спортивні показники. Найбільш частою хірургічною патологією в коней є хвороби опорно-рухового апарату, що спричинені деформаціями копит або є їх наслідками [2–4]. Розповсюдження патології копит у коней висвітлене в доступній нам літературі 40–70-х років, коли цей вид тварин відіграв важливу роль в армії та сільському господарстві. Відтоді вивчення цього питання майже припинилося. Цим можна пояснити недостатню на сьогодні ефективність терапевтичних заходів при хворобах копит та їх деформаціях. У Західній Європі, згідно з офіційною статистикою, 70 % спортивних коней отримують щонайменше одну травму за сезон, а дисбаланс копит реєструють у 95 % коней. Причому деформації копит мають серйозні наслідки: порушення біомеханіки (зміна конформації, загального балансу, координації, навантаження), неврологічні розлади копит (зміна чутливості стрілки), порушення кровообігу (застійні явища, гіпоксія тканин, розвиток некротичних процесів) [5–21].

Отже, зазначені в літературі дані свідчать про значне розповсюдження хвороб у коней, зокрема хірургічних. Тому розгляд питань щодо поширення цих патологій у кінних клубах є важливим питанням у хірургічній практиці.

Метою досліджень було з'ясувати хірургічну патологію ортопедичних захворювань коней в умовах кінного клубу «Верхова їзда в Полтаві».

Серед завдань досліджень: провести аналіз частоти виникнення та визначити причини хірургічної патології ортопедичних захворювань у коней в умовах племінного клубу «Верхова їзда в Полтаві».

Матеріали і методи досліджень

Дослідження проводили на поголів'ї коней протягом 2018–2019 рр. в умовах кінного клубу «Верхова їзда в Полтаві». Під час проведення моніторингового обстеження з'ясували поширення, етіологію та особливості перебігу хірургічної патології в коней англійської чистокривної, вестфальської, тракененської, арабської, української верхової та безпорідних порід віком від 4 до 10 років, а також поні віком від 9 до 17 років. Після чого класифікували до тієї чи тієї групи хірургічну патологію та встановлювали симптоми у хворих. Зважаючи на те, що найбільш поширеним видом хірургічної патології були ортопедичні захворювання та захворювання шкіри, основну увагу звертали на них. Ортопедичні дослідження проводили відповідно до методик, запропонованих провідними ортопедами Kyorber H. D. [22] та Pollit K. K. [23]. Також брали до уваги динаміку симптомів запальної реакції. Наминкою вважали патологічний процес, при якому в ділянці підошовної поверхні копит виявляли появу маслянистих або синіх плям, гниття стрілки встановлювали при виявленні у тварини за її розм'якшення, розшарування. Косим вважали копито, в якому одна зі сторін разом з підошовною стінкою була більш відлогою порівняно з протилежною. Гострокутним вважали копито, в якого кут рогової стінки з підошовною становив менше 45 градусів. Плоским копитом вважали таке, в якому у тварин виявляли зміну нормальної увігнутості підошви, вона розміщувалася практично на одному рівні з підошовним краєм рогової стінки. Екзему встановлювали тоді, коли на шкірі виникали висипи. Діагноз асептичний синовіт тарсального суглобу встановлювали тоді, коли при дослідженні виявляли обмежену, болючу, гарячу припухлість, виповнення ексудатом виворотів суглобової капсули.

Результати досліджень та їх обговорення

За звітний період ми виявили такі діагнози, як: наминки, гниття білої лінії та стрілки копита, деформації (розшарування підошовного рогу, часткову втрату глазури, появу гострокутних та косих копит) та екзематозні процеси на шкірі. Проведені дослідження свідчать, що хірургічна патологія в умовах кінного клубу «Верхова їзда в Полтаві» складалася з ортопедичної патології, патології пов'язаної з деформацією копит та іншої хірургічної патології (рис. 1).

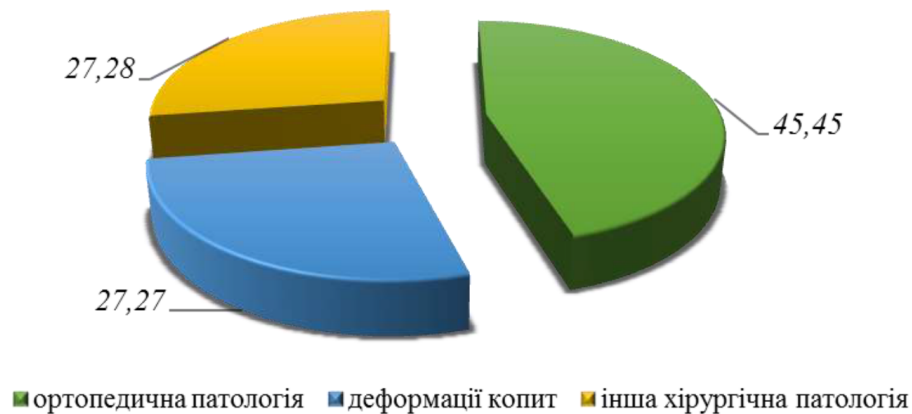


Рис. 1. Структура хірургічної патології коней в умовах кінного клубу «Верхова їзда в Полтаві»

Аналізуючи структуру хірургічної патології в умовах кінного клубу «Верхова їзда в Полтаві» (рис. 1), ми з'ясували, що ортопедична патологія складала 45,45 %, менший відсоток припадав на деформацію копит (27,27 %) та інші хірургічні патології (27,28 %).

За звітний період ми діагностували такі хвороби: наминки, гниття білої лінії та стрілки копита, деформації (розшарування підошовного рогу, часткову втрату глазури, появу гострокутних та косих копит) та екзематозні процеси на шкірі (табл. 1).

1. Поширення хірургічної патології серед коней в умовах кінного клубу «Верхова їзда в Полтаві»

Патологія	% від хірургічної патології
Ортопедична патологія, в т. ч.:	
- асептичний обмежений пододерматит (наминка)	27,27
- гниття стрілки	18,18
Деформації копит, в т. ч.:	
- косе копито	9,09
- гострокутне копито	9,09
- плоске копито	9,09
Інші форми хірургічної патології, в т. ч.:	
- екзема	9,09
- перелом нижньої щелепи	9,09
- асептичний синовіт тарсального суглобу	9,09

Отримані дані таблиці свідчать, що серед коней найбільш поширеною хірургічною патологією є ортопедичні захворювання, частина яких становить 45,45 % від усієї діагностованої патології. Вагоно зазначити, що серед цієї групи патології асептичний обмежений пододерматит (наминка) становив 27,27 %, на гниття стрілки припадало 18,18 % відповідно.

Серед патології деформації копита, яка становила 27,27 %, усі три види, а саме: косе, гострокутне і плоске копито мало однакові відсотки у цій групі (9,09 %), патологія при цьому відмічалася в поодиноких випадках.

Серед інших форм хірургічної патології виявляли такі види, як екзема (9,09 %), переломи нижньої щелепи (9,09 %) та асептичний синовіт тарсального суглобу (9,09 %), патологія також мала спорадичний характер.

На основі анамнестичних даних ми з'ясували, що причинами наминок у коней була несвочасна ортопедична функціональна розчистка копит та експлуатація тварин по асфальту, яким переважно вкрита територія ферми. У діагностованих випадках наминки в 100 % випадках виявляли на тазових кінцівках, причому ураження спостерігали як на одній, так і на обох кінцівках. При встановленні причини появи гниття стрілки було з'ясовано, що тварини тривалий час утримувалися в антисанітарних умовах в левадах, заповнених гноївкою вперемішку з підстилкою.

При встановленні причини деформацій рогової капсули в коней було з'ясовано, що такою причиною формування косих копит у коней слугувало нерівномірне навантаження твариною правої та лівої частини копита. Сприятливим фактором цьому слугували камінці, які набивалися в рогову підошву.

ВЕТЕРИНАРНА МЕДИЦИНА

Варто зазначити, що в однієї ж тієї тварини ми діагностували два види деформації. Права кінцівка мала косе копито, а ліва – гострокутне. Останнє формувалося внаслідок відсутності обрізки копита. Водночас у кобили 8-річного віку виявляли на тазових кінцівках плоскі копита, що, на нашу думку, обумовлене надмірним обрізанням рогової стінки. Причини діагностованої екземи у тварини достеменно встановити не вдалося. Асептичний синовіт лівого тарсального суглобу формувався внаслідок травматичного ураження зазначеної ділянки при доланні конем перешкоди.

У разі наминок у коней, при огляді рогової підшви правої тазової кінцівки виявляли появу маслянистих та темно-синіх плям, які були й на тазових кінцівках в різних ділянках. Тобто в однієї тієї ж тварини два ураження темно-синього кольору овальної форми, розміром 2 x 3 см. Одне – в ділянці п'яти, інше – біля стрілки 2 x 2 см. У кобили шестирічного віку було виявлено появу маслянистих плям на тазових кінцівках жовтого кольору неправильної форми біля стрілки розміром 3 x 4 см. Ще в однієї кобили ми виявили появу на підшві тазових кінцівок синіх плям безпосередньо біля білої лінії на правих бічних стінках розміром 1 x 1 см.

У разі гниття стрілки при огляді копит відмічали, що вони були значно збільшеними порівняно з нормою, тобто в таких копитах не проводилася тривалий час ортопедична розчистка. При огляді було встановлено, що в борознах стрілки в значній кількості накопичувалася гноївка. При видаленні останньої за допомогою ортопедичного гачка (зазначена процедура внаслідок її болочості супроводжувалася збудженням і відповідною захисною реакцією у тварини) виявляли виділення брудно-сірого ексудату. Сама стрілка була видозмінена, значно мацерована й мала неприємний запах.

У разі косоного копита тварина відставляла кінцівку в бік порівняно з протилежною кінцівкою. В гострокутному копиті лівої тазової кінцівки в коня 6-річного віку дорсальна стінка була дуже подовжена, п'ятка навпаки була низькою та досить зношеною, опора переносилася на п'яткову ділянку. Крайова частина зачепу починала загинатись догори. У плоскому копиті стінка була значно зрізаною у 8-річної кобили внаслідок неправильно проведеної ортопедичної розчистки, занадто зрізаною була рогова стінка, через що тварина частково спиралася на підшву та стрілку. Оглядаючи рогову підшву в таких копитах, були виявлені наминки, при цьому при русі в такій тварини відмічали кульгавість слабого ступеню.

При діагностуванні екземи виявляли появу на шкірі струпо-подібних уражень на бічній поверхні тулуба тварини, череві, тазовій ділянці. Значно менше їх було в ділянці голови, шиї та спини, а також на кінцівках. Тварина дуже непокоїлася, була дещо збудженою і терлася об довколишні предмети.

Було з'ясовано, що за вказаний період причинами формування хірургічної патології слугували різні чинники, проте в основі їх були порушення зоогігієнічних умов утримання, відсутність своєчасної ортопедичної роботи (72,7%), при чому в 45,4% відмічали формування хронічної запальної реакції та травматизм (27,3%), при цьому у 27,2% формувалася гостра запальна реакція (рис. 2).

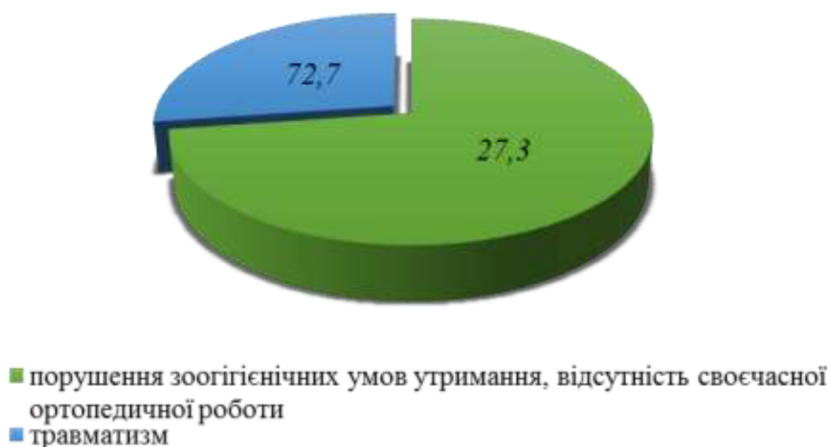

Рис. 2. Причини формування хірургічної патології в умовах кінного клубу «Верхова їзда в Полтаві»

Згідно з літературними даними основними причинами органопатології копит у коней вважаються переломи (72%), остити (22%) та гематоми під роговим башмаком (6%) [3], що зовсім не збігається

з нашими результатами. На нашу думку, така різнобічність результатів пов'язана з напрямом використання коней.

Висновки

1. Серед хірургічної патології найбільш розповсюдженими є ортопедичні захворювання (45,45 %, серед яких найбільш поширений асептичний обмежений пододерматит (наминка) (27,27 %) та гниття стрілки (18,18 %).

2. Причини формування хірургічної патології різні, проте підґрунтям їх виникнення слугує порушення зоогігієнічних умов утримання, відсутність своєчасної ортопедичної роботи (72,7 %) та травматизм (27,3 %).

Перспективи подальших досліджень. У подальших дослідженнях планується проаналізувати хірургічну патологію серед коней у господарствах у Полтавській області.

References

1. Kulai, N. Ya. (2005). Instrumentalni metody doslidzhennia zakhvoriuvan m'iaziv u konei. *Visnyk Sumskoho NAU. Seriya Veterynarna Medytsyna*, 1–2, 223–226 [In Ukrainian].
2. Govorova, M. A., Dinchenko, O. I., Bjahova, V. M., & Bol'shakova, M. V. (2017). Osobennosti diagnostiki patologicheskikh sostojanij mjagkih tkanej distal'nyh otdelov konechnostej sportivnyh loshadej. *Izvestija OGAU*, 3 (65). Retrieved from: <https://cyberleninka.ru/article/n/osobennosti-diagnostiki-patologicheskikh-sostojanij-myagkih-tkanej-distalnyh-otdelov-konechnostej-sportivnyh-loshadej> [In Russian].
3. Zhukov, V. M. (2019). Kliniko-morfologicheskaja diagnostika povrezhdenij kopyt u loshadi. *Vestnik Altajskogo Gosudarstvennogo Agrarnogo Universiteta*, 7 (177), 133–137 [In Russian].
4. Chernovalov, D. S. (2018). Lechenie i profilaktika treshhin rogovogo sloja kopytnoj stenki u loshadej. *Candidate's thesis*. Sankt-Peterburgskaja gosudarstvennaja akademija veterinarnoj medicyny, Rossiya [In Russian].
5. Coyne, J. D. (2012). Equine Pathology for the Surgical Pathologist. *International Journal of Surgical Pathology*, 21 (2), 146–146. doi: 10.1177/1066896912470164.
6. Farrow, C. S. (2006). *Veterinary diagnostic imaging – The horse*. Saskatoon, Canada.
7. *Equine Sports Medicine and Surgery*. (2004). doi: 10.1016/b978-0-7020-2671-3.x5001-6.
8. *Equine Podiatry*. (2007). doi: 10.1016/b978-0-7216-0383-4.x5001-4.
9. Himani, A. K., Anand, A., Singh, N., Uppal, V., & Mohindroo, J. (2019). Clinical occurrence and radiographic diagnosis of distal limb lameness in equine. *Indian Journal of Animal Sciences*, 89 (1), 15–24.
10. Kempson, S. A., & Robb, R. (2004). Infections of equine hoof horn. In *Corrective Farriery. Vol 2*. Ed. S. Curtis. Newmarket, R & W Publications.
11. Kempson, S. A. (2005). *Nutritional Management of Horses with Hoof Diseases*. ENUCO.
12. Oke, R. A. (2003). Unilateral white line disease and laminitis in a quarter horse mare. *The Canadian Veterinary Journal*, 44 (2), 145–146.
13. Collins, S. N., van Eps, A. W., Pollitt, C. C., & Kuwano, A. (2010). The Lamellar Wedge. *Veterinary Clinics of North America: Equine Practice*, 26 (1), 179–195. doi: 10.1016/j.cveq.2010.01.004.
14. Dyson, S. (2011). Can lameness be graded reliably? *Equine Veterinary Journal*, 43 (4), 379–382. doi: 10.1111/j.2042-3306.2011.00391.x.
15. Jeffcott, L. B., Dalin, G., Ekman, S., & Olsson, S.-E. (1985). Sacroiliac lesions as a cause of chronic poor performance in competitive horses. *Equine Veterinary Journal*, 17 (2), 111–118. doi: 10.1111/j.2042-3306.1985.tb02063.x.
16. Greve, L., & Dyson, S. J. (2014). The interrelationship of lameness, saddle slip and back shape in the general sports horse population. *Equine Veterinary Journal*, 46 (6), 687–694. doi: 10.1111/evj.12222.
17. Dyson, S. (1986). Shoulder lameness in horses: An analysis of 58 suspected cases. *Equine Veterinary Journal*, 18 (1), 29–36. doi: 10.1111/j.2042-3306.1986.tb03531.x.
18. Buchner, H. H. F., Savelberg, H. H. C. M., Schamhardt, H. C., & Barneveld, A. (1996). Limb movement adaptations in horses with experimentally induced fore- or hindlimb lameness. *Equine Veterinary Journal*, 28 (1), 63–70. doi: 10.1111/j.2042-3306.1996.tb01591.x.
19. Poore, L. A. B., & Licka, T. L. (2011). A Quantitative Review of the Equinalysis System for Equine Locomotion Analysis. *Journal of Equine Veterinary Science*, 31 (12), 717–721. doi: 10.1016/j.jevs.2011.05.016.

ВЕТЕРИНАРНА МЕДИЦИНА

20. McIlwraith, C. W. (1984). Experiences in diagnostic and surgical arthroscopy in the horse. *Equine Veterinary Journal*, 16 (1), 11–19. doi: 10.1111/j.2042-3306.1984.tb01837.x.
21. Baxter, G. M., & Adams, O. R. (2011). *Lameness in Horses*. Chichester, West Sussex ; Ames, Iowa: Wiley-Blackwell.
22. Kyorber, H. D. (2000). *Kovka i bolezni kopyt loshadej. Nastolnaya kniga dlya vladelcev loshadej, veterinarnyh vrachej i kuznecov-kovalej*. Moskva: Akvarium, LTD [In Russian].
23. Pollit, K. K. (1995). *Konechnosti loshadej. Illyustrirovannyj atlas*. Moskva: Mosby [In Russian].

Стаття надійшла до редакції 20.02.2020 р.

Бібліографічний опис для цитування:

Кулинич С. М., Омельченко Г. О., Авраменко Н. О., Зезекало М. А., Мостовий С. О. Аналіз хірургічної патології в умовах кінного клубу «Верхова їзда в Полтаві». *Вісник ПДАА*. 2020. № 1. С. 111–111.

© Кулинич Сергій Миколайович, Омельченко Ганна Олексіївна,
Авраменко Наталія Олексіївна, Зезекало Микола Андрійович,
Мостовий Сергій Олександрович, 2020