


original article | UDC 636.92:616.995.42:616.288 | doi: 10.31210/visnyk2022.03.24

## CLINICAL COURSE AND THERAPEUTIC MEASURES FOR PSOROPTOSIS IN RABBITS

S. Mykhailiutenko<sup>1</sup>

ORCID  [0000-0001-6634-1244](https://orcid.org/0000-0001-6634-1244)

O. Klymenko<sup>2</sup>

ORCID  [0000-0001-6257-5641](https://orcid.org/0000-0001-6257-5641)

<sup>1</sup> Poltava State Agrarian University, Skovorody Str., 1/3, Poltava, 36003, Ukraine

<sup>2</sup> TANDEM-2002” LLC, Kondratenka Str., 6a, Poltava, 36000, Ukraine

\*Corresponding author

E-mail: sv\_81@ukr.net

How to Cite

Mykhailiutenko, S., & Klymenko, O. (2022). Clinical course and therapeutic measures for psoroptosis in rabbits. *Bulletin of Poltava State Agrarian Academy*, (3), 190–195. doi: 10.31210/visnyk2022.03.24

The effectiveness of rabbit breeding depends on the conditions of their keeping, as well as the well-being of farms in relation to various diseases, including parasitic etiology. The variety of parasites affecting rabbits includes representatives of protozoa, helminths and arthropods. One of the most common acarosis in rabbits is psoroptosis, the causative agent of which is a tick of the species *Psoroptes cuniculi* Delafond, 1859. The disease leads to otitis, decreased appetite, deterioration of fur quality, weight loss, and often – mortality of young animals. The purpose of the research was to establish the features of the clinical course and the effectiveness of treatment measures for psoroptosis in rabbits. The research was conducted on the basis of the Laboratory of Parasitology of the Poltava State Agrarian University and in the conditions of one-person peasant farms in the village Neliubivka of the Poltava region. The conducted studies established that the clinical picture of spontaneous psoroptosis was characterized by severe itching in the ears of rabbits. This was accompanied by shaking of the head, drooping of the auricles, disheveled fur near the base of the ears. At the same time, foci of inflammation and the presence of dense crusts were found on the inner surface of the skin of the auricles. In the external auditory canal, in some cases, the presence of a viscous secretion and blockage by cortical formations of the external auditory canal has been established. The effectiveness of the use of the drug «Devimectin 1 %» and fungicidal-acaricidal ointment «Yam» for spontaneous psoroptosis of rabbits was determined. It was established that the therapeutic effect of local treatments with «Yam» ointment was manifested by a rapid decrease in the area of the affected skin area, the disappearance of hyperemia, on the 5<sup>th</sup> day of the experiment. Absence of exudation, edema and pain reaction was diagnosed. On the 7<sup>th</sup> day of treatment, the disappearance of the clinical manifestation of the infestation was registered, however, laboratory studies revealed embryonic forms of tick development in rabbits. On the 14<sup>th</sup> day of treatment of animals «Yam» ointment for external use showed 100 % effectiveness. The drug «Devimectin 1 %» when administered parenterally proved to be more effective against psoroptosis in rabbits, its extenseffectiveness reached 100 % already on the 7<sup>th</sup> day. The obtained data make it possible to recommend tested medicinal products for the treatment of psoroptosis in rabbits.

**Keywords:** parasitology, rabbits, psoroptosis, clinical signs, treatment, effectiveness

## КЛІНІЧНИЙ ПЕРЕБІГ ТА ЛІКУВАЛЬНІ ЗАХОДИ ЗА ПСОРОПТОЗУ КРОЛІВ

C. M. Михайлютенко<sup>1</sup>, O. C. Клименко<sup>2</sup>

<sup>1</sup> Полтавський державний аграрний університет, м. Полтава, Україна

<sup>2</sup> ТОВ «Тандем-2002», м. Полтава, Україна

Ефективність ведення галузі кролівництва залежить від умов утримання кролів, а також благополуччя господарств щодо різних захворювань, у тому числі й паразитарної етіології.

*Різноманіття паразитів, що уражають кролів, включає представників найпростіших організмів, гельмінтів й членистоногих. Одним з найпоширеніших акарозів у кролів є псороптоз, збудником якого є кліщі виду *Psoroptes cuniculi* Delafond, 1859. Хвороба призводить до отитів, зниження апетиту, погіршення якості хутра, схуднення, нерідко – смертності молодняка. Метою досліджень було встановити особливості клінічного перебігу та ефективності лікувальних заходів за псороптозу кролів. Дослідження проводили на базі лабораторії паразитології Полтавського державного аграрного університету та в умовах одноосібних селянських господарств с. Нелюбівка Полтавської області. Проведеними дослідженнями встановлено, що клінічна картина за спонтанного псороптозу характеризувалася сильним свербіжем в області вушних раковин кролів. Це супроводжувалося трясінням головою, відвисанням вушних раковин, скуйовдженістю шерстного покриву біля основ вух. Одночасно на внутрішній поверхні шкіри вушних раковин виявлено вогнища запалення, наявність цільних кірочок. У зовнішньому слуховому проході в окремих випадках встановлено наявність в'язкого секрету та закупорку корковими утвореннями зовнішнього слухового проходу. Визначено ефективність застосування препарату «Девімектин 1 %» та фунгіцидно-акарицидної мазі «Ям» за спонтанного псороптозу кролів. Встановлено, що лікувальний вплив місцевих обробок маззю «Ям» проявлявся швидким зменшенням площі ураженої ділянки шкіри, зникненням гіперемії на 5 добу експерименту. Діагностовано відсутність явищ ексудації, набряку та больової реакції. На 7 добу лікування реєстрували зникнення клінічного прояву інвазії, однак за лабораторних досліджень у кролів виявлено ембріональні форми розвитку кліщів. На 14 добу лікування тварин мазь «Ям» за зовнішнього застосування показала 100 % ефективність. Лікувальний засіб «Девімектин 1 %» за парентерального застосування виявився більш ефективним за псороптозу кролів, його екстенсефективність вже на 7 добу сягала 100 %. Отримані дані дозволяють рекомендувати випробувані лікарські засоби при проведенні лікувальних заходів за псороптозу кролів.*

**Ключові слова:** паразитологія, кролі, псороптоз, клінічні ознаки, лікування, ефективність

### Вступ

Кролівництво відноситься до скоростиглих та вигідних галузей тваринництва. Воно направлене, переважно, для виробництва дієтичного м'яса. Слід зазначити, що під час вирощування кролів не застосовують стимулятори росту та інші хімічні речовини, тому цінність кролятини не тільки в соковитості, ніжності продукції, а й в її органічності. Доведено, що м'ясо кролів є дієтичним, досить повноцінним за вмістом незамінних/замінних амінокислот. Водночас, існує значний попит на сировину для шкіряної та хутрової промисловості. Шкурки використовують для виробництва натуральних виробів та імітацій дорогого хутра [1, 2]. Тріадою споживачів м'яса кроликів в світовому масштабі є Китай, Північна Корея й Єгипет [3]. Виробництво даної продукції в світі постійно зростає. Хоча темпи та динаміка галузі вказують на певну нерівномірність у розрізі окремих країн, але згідно статистичних даних, представлених Державною службою статистики за підсумками 2021 року в Україні, на забій реалізовано 724 т кроликів. Отже, показники виробництва кролятини живою вагою зросли у 15 разів, порівняно з показниками попереднього звітного року. Таким чином, Україна має досить високий потенціал для розвитку даної галузі [4].

Відомо, що кролики чутливі до умов утримання, що в свою чергу пов'язано з розвитком хвороб, в тому числі й паразитарної етіології. Різноманіття паразитів, що уражають кролів, включає представників найпростіших організмів, гельмінтів й членистоногих, які можуть викликати як моно-, так і поліінвазій [5, 6].

Одним з найпоширеніших акарозів у кролів є псороптоз, збудником якого є кліщі виду *Psoroptes cuniculi* Delafond, 1859. Хвороба призводить до отитів, порушення функцій шкіри в ділянці вушних раковин, зниження апетиту, інтоксикації, погіршення якості хутра, схуднення, нерідко – смертності молодняка [7, 8]. За даними авторів, псороптоз у кролів супроводжувався імуносупресивними порушеннями й запальною реакцією шкіри в області вушних раковин, в результаті чого в периферійній крові підвищувався рівень продуцентів цитокінів, зокрема простагландину E<sub>2</sub>, інтерлейкіну-6, інтерлейкіну-8 та трансформуючого фактору росту-β1. Останні регулюють специфічні імунні реакції. Індукторами вищеперерахованих цитокінів є антигени та контактна взаємодія клітин [9].

Багаточисельні публікації вказують на поширення псороптозу серед свійських та декоративних кролів [2, 10]. Причому, за даними закордонних авторів, новітній метод діагностики (ELISA тест з використанням рекомбінантної аргінінінази для серодіагностики) дозволяє виявити більший

відсоток уражених кролів за низької інтенсивності псороптозної інвазії. Згідно їх даних ектопаразитоз зафіксовано у Каліфорнії (35,71 %) й Бельгії (15,14 %) [11].

Тому метою наших досліджень було встановити особливості клінічного перебігу та ефективність лікувальних заходів за псороптозу кролів.

### Матеріали і методи досліджень

Експериментальні дослідження виконували впродовж 2021 року на базі лабораторії паразитології Полтавського державного аграрного університету та в умовах одноосібних селянських господарств с. Нелюбівка Полтавської області. Дослідження проводили на безпородних кроликах чорного окрасу 12 місячного віку, спонтанно інвазованих кліщами виду *Psoroptes cuniculi*. Показники інтенсивності інвазії коливалися в межах від 4 до 5 кліщів у зіскрібку. Вели спостереження за інвазованими кролями, встановлювали характерні клінічні ознаки.

З метою вивчення ефективності лікувальних заходів за псороптозу було сформовано три групи кролів (n=16). Першій групі інвазованих тварин застосовували препарат «Девімектин 1%» (ТОВ ДЕВІЕ, Україна), який містить у 1 мл препарату 10 мг івермектину. Препарат вводили підшкірно у дозі 0,2 мл/кг дворазово з інтервалом 10 діб. Кролів другої групи обробляли фунгіцидно-акарицидною маззю «Ям» (ТОВ Бровафарма, Україна). Її наносили тонким шаром на уражені ділянки вушної раковини, злегка втирали. Обробку проводили 2 рази на добу, впродовж 5 діб. Ефективність лікувальних обробок оцінювали за показниками екстенсефективності (ЕЕ, %) на 7 та 14 добу від початку лікування.

### Результати досліджень та їх обговорення

Клінічними обстеженнями інвазованих псороптесами кролів встановлено характерні місцеві ураження вушних раковин. Вони супроводжувалися відвисанням вушних раковин, скуйовдженістю шерстного покриву біля основи вух, больовою реакцією тварини на пальпацію вушних раковин, гіперемією шкіри їх внутрішньої поверхні. Характерним симптомом для всіх інвазованих кролів був сильний свербіж в області вушних раковин. Як наслідок, спостерігали трясіння головою, її нахили в бік ураженого вуха, травмування поверхневих кровоносних капілярів в результаті розчосів та або биття лапою (рис. 1).

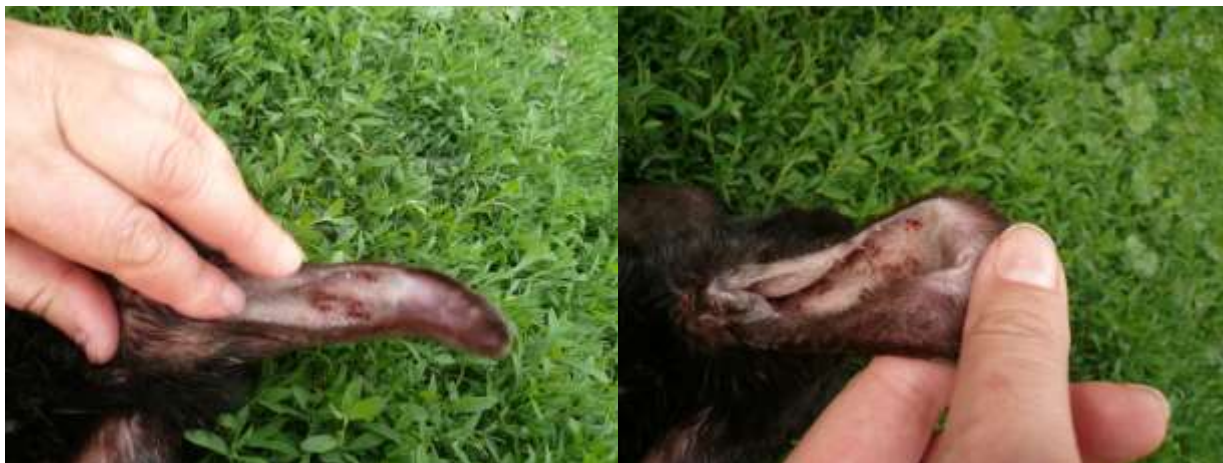
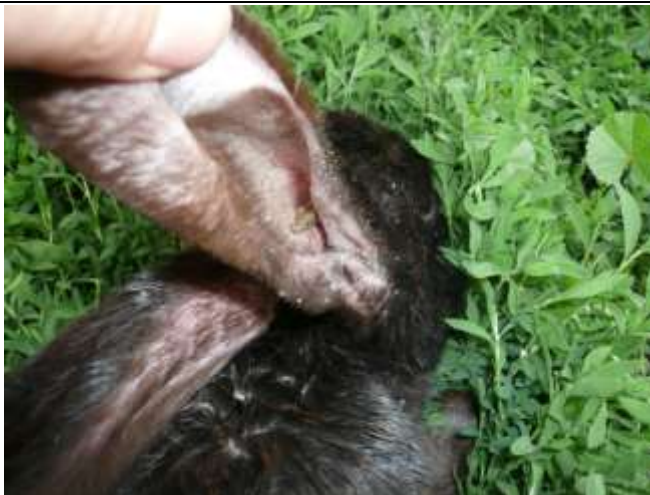
Рис. 1. Вушна раковина, вкрита саднами та подряпинами, за псороптозу кролів

Оглядом шкіри внутрішньої поверхні вушних раковин виявляли наявність вогнищ запалення, кірочок червоно-коричневого відтінків та струпів. В окремих випадках клінічні симптоми псороптозу супроводжувалися утворенням «лускової пробки». Також, внаслідок розчухування вух, кірочки осідали на оточуючі частини шкіри голови, шиї тварини (рис. 2).



**Рис. 2. Закупорений кірочками слуховий прохід вушної раковини та наявність лусочок, струпів навколо основи вушної раковини за псороптозу кролів**

Результати наших досліджень свідчать, що до застосування препаратів у двох дослідних групах показники екстенсивності інвазії становили 100 %. Встановлено, що лікувальний вплив місцевих обробок маззю «Ям» проявлявся зменшенням площі ураженої кліщами ділянки шкіри, зникненням гіперемії на 5 добу від початку лікування. Водночас, діагностовано відсутність явищ ексудації, набряку та больової реакції за застосування зовнішньої обробки кролів. Разом з тим, за лабораторного дослідження зіскрібків не виявлено живих кліщів у біоматеріалі на 7 добу спостереження, але виділено поодинокі яйця кліщів у двох дослідних тварин. Вже на 14 добу лікування тварин мазь «Ям» за зовнішнього застосування показала 100 % ефективність. До переваг застосування даного препарату слід віднести його безболісність та екологічність.

Лікувальний засіб «Девімектин 1 %» за парентерального застосування виявився більш ефективним за псороптозу кролів, його екстенсивність вже на 7 добу сягала 100 %. Впродовж подальших 14 діб експерименту лікувальна ефективність препарату за псороптозу кролів знаходилася на рівні 100 %.

Згідно наукової літератури, більшість науковців доводять, що серед хутрових тварин псороптози з ураженням зовнішнього слухового проходу є домінуючими ектопаразитозами [12–14]. Відомо, що збудники хвороб еволюційно пристосувалися до паразитування в організмі тварин і патологічні процеси виникають під дією певних чинників. До них відносять: вид тварини, порода, тип годівлі та утримання; стан тварини, специфічна вірулентна дія паразитів; здатність до адаптації, певна конкурентоспроможність за рахунок швидких темпів розмноження, а також наявність ряду факторів, що передумовлюють прояв патогенних властивостей паразитів [5, 15–17].

Нами встановлено характерні клінічні ознаки за псороптозу кролів. До найбільш характерних можна віднести: свербіж в області вушних раковин кролів, трясіння головою, відвисання вушних раковин, скуйовдженість шерстного покриву біля основ вух, наявність на внутрішній поверхні шкіри вушних раковин вогнищ запалення, щільних кірочок, в'язкого секрету та закупорку корковими утвореннями зовнішнього слухового проходу.

Аналізуючи матеріали статей, можна відмітити схожі результати досліджень авторів, які зазначають, що псороптоз характеризується наявністю струпів у вушних раковинах (36,3 %), облісінням (24 %), розчосами (11,7 %), наявністю кірок (8,8 %), лупи (1,8 %), нахиленням голови (1,8 %) та пораненням шкіри (0,6 %) [18].

З метою проведення лікувальних заходів за псороптозу кролів рядом зарубіжних науковців, застосовують хіміотерапевтичні препарати – івермектин, севін, тетрациклін), так і препарати природного походження – мінеральне масло, рідкий парафін, відпрацьоване моторне масло, зола [18–20]. Експерименти, проведені науковцями, також повідомляють про використання нетрадиційних методів щодо акарозів тварин, включаючи рослинні препарати, такі як екстракт часнику, рослинні ефірні олії та парафінове масло [21–24]. Автори довели, що обробка кішок, уражених *O. cynotis*, лікарськими формами на основі рослинної сировини (оливкова олія з часником, майораном та озонована олія) є не тільки дешевими, легкими в застосуванні, але й безпечними альтернативами

звичайним препаратам без побічних ефектів [25]. Ефективність не хіміотерапевтичних засобів підтверджується й роботою вітчизняних науковців. Так, у разі застосування олії з часником або озонованої оливкової олії за псороптозу кролів ефективність їх застосування становила 100 % [26].

Проведеними нами дослідженнями визначено ефективність застосування препарату «Девімектин 1 %» та фунгіцидно-акарицидної мазі «Ям» за спонтанного псороптозу кролів. Більш ефективним виявилось парентеральне застосування «Девімектину 1 %», так як вже на 7 добу лікування його ефективність сягала 100 %. Водночас, зовнішнє застосування мазі «Ям» тільки на 14 добу призводило до повного одужання кролів. Також, можна зазначити, що до переваг застосування мазі «Ям» слід віднести його безболісність та екологічність, а за використання «Девімектину 1 %» спостерігали больову реакцію у тварин. Слід зауважити, що поряд з високими показниками лікувальної ефективності івермектину, ряд дослідників вказує, також, на один із важливих недоліків ін'єкційних форм препарату – больову реакцію [26, 27].

Отримані дані дозволяють рекомендувати випробувані лікарські засоби при проведенні лікувальних заходів за псороптозу кролів.

### Висновки

Проведеними дослідженнями встановлено, що клінічні ознаки псороптозу в кролів характеризуються розвитком патологічного процесу в області вушних раковин. Найбільш характерними з них є дерматити різного ступеня тяжкості, свербіж, наявність надмірного вмісту секрету, кірочок, струпів, де і локалізуються колонії кліщів *Psoroptes cuniculi*. Експериментальними дослідженнями встановлено високу ефективність (100 %) лікувальних заходів за псороптозу із застосуванням зовнішньої обробки кролів фунгіцидно-акарицидною маззю «Ям» та парентерального введення «Девімектину 1 %». Повне одужання тварин встановлено на 7 добу – за використання «Девімектину 1 %» та на 14 добу – мазі «Ям» показали.

*Перспективи подальших досліджень* полягають у вивченні впливу застосування акарицидних препаратів у хворих на псороптоз кролів на біохімічні показники їх сироватки крові.

### References

1. Bashchenko, M. I., Honchar, O. F., & Shevchenko, Ye. A. (2018). *Krolivnytstvo. vydannia tretie pereroblene: Monohrafiia*. Chornobaivske KPP [In Ukrainian].
2. Klymenko, O. S. (2015). Poshyrennia parazytoziv kroliv u pryvatnykh gospodarstvakh Poltavskoi oblasti. *Visnyk Poltavskoi Derzhavnoi Ahrarnoi Akademii*, 1–2, 109–112. doi: 10.31210/visnyk2015.1-2.23 [In Ukrainian].
3. Honchar, O. F., Boiko, O. V., & Havrysh, O. M. (2020). Analiz stanu haluzi krolivnytstva v Ukraini. *Efektivne Krolivnytstvo i Zvirivnytstvo*, 6, 47–57. doi: 10.37617/2708-0617.2020.6.47-58 [In Ukrainian].
4. Derzhavna sluzhba statystyky Ukrainy. Retrieved from: [http://www.ukrstat.gov.ua/operativ/operativ2021/sg/vpt/arh\\_vpt2021\\_u.html](http://www.ukrstat.gov.ua/operativ/operativ2021/sg/vpt/arh_vpt2021_u.html)
5. Pehlivanoğlu, B., Doğanavşargil, B., Sezak, M., Nalbantoğlu, İ., & Korkmaz, M. (2016). Gastrointestinal Parasitosis: Histopathological Insights to Rare But Intriguing Lesions of the Gastrointestinal. *Türk Patoloji Dergisi*, 32 (2), 82–90. doi: 10.5146/tjpath.2015.01350
6. Elshahawy, I., El-Goniemy, A., & Ali, E. (2016). Epidemiological survey on mange mite of rabbits in the southern region of Egypt. *Sains Malays*, 45, 745–751.
7. Panigrahi, P. N., Mohanty, B. N., & Gupta, A. R. (2016). Concurrent infestation of Notoedres, Sarcoptic and Psoroptic acariosis in rabbit and its management. *Journal of Parasitic Diseases*, 40 (3), 1091–1093. doi: 10.1007/s12639-014-0631-3
8. Shyder, Y., & Yuskiv, I. (2016). Clinical course of psoroptosis in rabbits under their experimental infestation. *ScienceRise*, 3 (1), 15–20. doi: 10.15587/2313-8416.2016.63946
9. Shang, X., Wang, D., Miao, X., Wang, X., Li, J., Yang, Z., & Hu P. (2014). The oxidative status and inflammatory level of the peripheral blood of rabbits infested with *Psoroptes cuniculi*. *Parasit Vectors*, 7, 124. doi: 10.1186/1756-3305-7-124
10. Gu, X., Chen Y., Zhang C., Xie, Y., Shen, N., Wang, C., Zhou, X., Yang, G., He, R., Peng, X., Yang, D., He, Z., & Zhong Z. (2020). Molecular characterization and serodiagnostic potential of two serpin proteins in *Psoroptes ovis* var. *cuniculi*. *Parasit Vectors*, 11 13(1), 620. doi: 10.1186/s13071-020-04501-8
11. Gu, X., Gu, J., Ren, Y., Zheng, Y., Yang, G., Zhou, X., & Xie, Y. (2019). Evaluation of an Indirect ELISA Using Recombinant Arginine Kinase for Serodiagnosis of *Psoroptes ovis* var. *cuniculi* Infestation in Rabbits. *Frontiers in Veterinary Science*, 20 (6), 411. doi: 10.3389/fvets.2019.00411

12. Dubova, O. A., Zghozinska, O. A., & Dubovyi, A. A. (2019). Epizootic features of pets' sarcoptoidoses and therapeutic efficiency of ivermectin. *Scientific Messenger of Lviv National University of Veterinary Medicine and Biotechnologies. Series: Veterinary sciences*, 21 (96), 3–7. doi: 10.32718/nvlvet9601
13. Arslan, H. H., Açici, M., Umur, Ş., & Hökelek, M. (2008). Psoroptes cuniculi Infestation in Four Rabbits and Treatment with Ivermectin. *Türkiye Parazitoloj Derg*, 32, 244–246.
14. Frank, R., Kuhn, T., Mehlhorn, H., Rueckert, S., Pham, D., & Klimpel, S. (2013). Parasites of wild rabbits (*Oryctolagus cuniculi*) from an urban area in Germany, in relation to worldwide results. *Parasitology Research*, 112, 4255–4266. doi: 10.1007/s00436-013-3617-7
15. Ola-Fadunsin, S. D., Hussain, K., Rabi, M., & Ganiyu, I. A. (2018). Parasitic conditions of domestic owned rabbits in Osun State, southwestern Nigeria: Retrospective evaluation, risk factors and co-infestations. *International Journal of Veterinary Science and Medicine*, 6 (2), 208–212. doi: 10.1016/j.ijvsm.2018.06.002
16. Zon, H. A. (2005). *Patolohichna anatomiiia parazytarnykh khvorob tvaryn*. Dzherelo, Sumy [In Ukrainian].
17. Mykhailiutenko, S. M., Kruchynenko, O. V., Klymenko, O. S., Serdioucov, J. K., Dmytrenko, N. I., & Tkachenko, V. V. (2019). Pathomorphological changes in the large intestine of rabbits parasitised by *Passalurus ambiguus* (Nematoda, Oxyuridae). *Regulatory Mechanisms in Biosystems*, 10 (1), 69–74. doi: 10.15421/021911
18. Chebet, J., Waruiru, R. M., Ogola, K. O., Gathumbi, P. K., Okumu, P. O., Wanyoike, M., & Aboge, G. O. (2018). Prevalence, control and risk factors associated with rabbit mange in Kiambu and Nyeri counties, Kenya. *Livestock Research for Rural Development*, 30 (6), 108.
19. Yuskiv, I. D., & Shyder, Ye. I. (2018). Efektyvnist ivermektynu za psoroptozu kroliv i yoho vplyv nasystemu antyoksydantnoho zakhystu ta perekysne okysnennia lipidiv. *Visnyk Poltavskoi Derzhavnoi Ahrarnoi Akademii*, 4, 189–194. doi: 10.31210/visnyk2018.04.30 [In Ukrainian].
20. Mengmeng, Lu. (2018). A single subcutaneous administration of a sustained-release ivermectin suspension eliminates *Psoroptes cuniculi* infection in a rabbit farm. *Drug Development and Industrial Pharmacy*, 44 (12), 2000–2004. doi: 10.1080/03639045.2018.1506474
21. Seddiek, A., Mobarak, M., Enas, A., & Ali, M. (2008). The effects of garlic (*Allium sativum*) on rabbits infested with ear mites (*Psoroptes cuniculi*). *Suez Canal Veterinary Medicine Journal*, XIII (1), 241–257.
22. Hanafi, E., Maghraby, N., Ramadan, M., & El-Allawy, H. (2010). Aromatherapy of Cinnamomum zeylanicum bark oil for treatment of scabies in rabbits with emphasis on productive performance. *American-Eurasian Journal of Agriculture and Environmental Science*, 7 (6), 719–727.
23. Shang, X., Wang, Y., Zhou, X., Guo, X., Dong, S., Wang, D., Zhang, J., Pan, H., Zhang, Y., & Miao, X. (2016). Acaricidal activity of oregano oil and its major component, carvacrol, thymol and p-cymene against *Psoroptes cuniculi* in vitro and in vivo. *Veterinary Parasitology*, 226, 93–96. doi: 10.1016/j.vetpar.2016.07.001
24. Desoky, S. (2015). The best methods of control of sarcoptic mange infested cattle, sheep and rabbits farms. *Basic Research Journal of Agricultural Science and Review*, 4 (1), 021–023
25. Yipel, F. A., Acar, A., & Yipel, M. (2016). Effect of some essential oils (*Allium sativum* L., *Origanum majorana* L.) and ozonated olive oil on the treatment of ear mites (*Otodectes cynotis*) in cats. *Turkish Journal of Veterinary and Animal Sciences*, 40, 782–787. doi: 10.3906/vet-1508-10
26. Kruchynenko, O. V., & Lisnyi, M. O. (2019). Efektyvnist akarytsydneykh preparativ u khvorykh na psoroptoz kroliv i yikh vplyv na hematolohichni pokaznyky. *Visnyk Poltavskoi Derzhavnoi Ahrarnoi Akademii*, (4), 191–197. doi: 10.31210/visnyk2019.04.24 [In Ukrainian].
27. Marhoon, I. A., Mattar, K. T., & Mohammad, F. I. (2018). Parasitic Infection in Wild Rabbits *Oryctolagus Cuniculus*. *Eurasian Journal of Analytical Chemistry*, 13 (5), 55. doi: 10.29333/ejac/95252

Стаття надійшла до редакції: 02.08.2022 р.

**Бібліографічний опис для цитування:**

Михайлютенко С. М., Клименко О. С. Клінічний перебіг та лікувальні заходи за псороптозу кролів. *Вісник ПДАА*. 2022. № 3. С. 190–195.

© Михайлютенко Світлана Миколаївна, Клименко Олександр Сергійович, 2022