

PREVALENCE AND TREATMENT OF PATHOLOGY OF TUMOUR GROWTH AMONG DOGS

*N. I. Dmytrenko**

ORCID [id0000-0001-5336-2361](https://orcid.org/0000-0001-5336-2361)

L. M. Sherstiuk

ORCID [id0000-0003-0229-464X](https://orcid.org/0000-0003-0229-464X)

PoltavaStateAgrarianAcademy, 1/3, Skovorodystr., Poltava, 36003, Ukraine

**Correspondingauthor*

E-mail: nadiya.dmytrenko@ gmail.com

It was analyzed the prevalence of tumours among dogs and cats in Poltava. In order to determine the prevalence of tumours among dogs and cats, statistical data for the last two years were collected and processed at veterinary clinics in Poltava. Differential diagnosis of morphological types of some kinds of the dog's tumours was conducted. The morphological, cytological and histological structure of neoplasms are considered. The problem of tumour growth is quite common among small dogs and cats. In the last two years, tumours were diagnosed in 98 dogs and 77 cats (56 % and 44%, respectively). Among dogs, 70 % of them were purebred. But a significant predisposition to tumours of a certain types in a particular breed was not found. In most cases (21.4 %) dogs were diagnosed with malignant breast tumours. Those tumours were of different sizes and covered one or more milk packets. Papillomatosis (18.4 %) is a fairly common pathology of tissue growth. The places of localization and placement of papillomas on the body of dogs and cats are outlined, and a description of their appearance is given. The order of formation of a tumour germ is characterized. Depending on the symptoms and course of the disease, diagnostic methods such as palpation, radiography, ultrasound diagnostics were used, and in some cases morphological and biochemical parameters of blood were examined to determine the degree of metabolic disorders. It was locally studied not only the tumour, but also the degree of involvement to the pathological process of the

surrounding tissues. The reaction of regional lymph nodes and the appearance and development of metastases were monitored with the help of an ultrasound diagnostic device. It were compared different treatment regimens of papillomatosis of experimental animals. It was found out that the inclusion of «Vincristine» to the treatment regimen significantly reduces the duration of treatment and gives a certain therapeutic effect after the second injection, which provides a gradual reduction of papillomas, their drying and rejection.

Key words: *tumour, neoplasms, histological researches, chemotherapy, tumour morphology.*

ПОШИРЕНІСТЬ ТА ЛІКУВАННЯ ПАТОЛОГІЇ ТКАНИННОГО РОСТУ У СОБАК

Н. І. Дмитренко, Л. М. Шерстюк

Полтавська державна аграрна академія, м. Полтава, Україна

Проаналізовано розповсюдження пухлин серед собак і котів м. Полтава. З метою визначення поширеності новоутворень серед собак та котів було зібрано і оброблено статистичні дані за останні два роки по клініках ветеринарної медицини м. Полтава. Проведено диференційну діагностику морфологічних типів деяких видів пухлин у собак. Розглянуто морфологічну, цитологічну та гістологічну будову новоутворень. Проблема пухлинного росту є досить поширеною серед собак та котів. За останні два роки новоутворення діагностували у 98 собак та 77 кішок (56 % та 44 % відповідно). Серед собак 70 % були породистими. Але достовірної схильності до пухлин певного виду в якоїсь окремої породи не виявлено. В більшості випадків (21,4 %) у собак діагностували злоякісні пухлини молочної залози. Вони мали різний розмір і охоплювали один або кілька молочних пакетів. Досить поширеною патологією тканинного росту є папіломатоз (18,4 %). Окреслено місця локалізації та розміщення папілом на тілі собак та котів, а також дано опис їх зовнішнього

вигляду. Охарактеризовано порядок формування пухлинного зачатку. Залежно від симптоматики та перебігу захворювання використовували такі методи діагностики як пальпація, рентгенографія, ультразвукова діагностика, в деяких випадках проводили дослідження морфологічних і біохімічних показників крові з метою виявлення ступеня порушення обміну речовин. Місцево досліджували не лише саму пухлину, а й ступінь втягнення в патологічний процес оточуючих тканин. За допомогою апарату для ультразвукової діагностики сліdkували за реакцією регіонарних лімфатичних вузлів та за появою і розвитком метастазів. Порівняно різні схеми лікування папіломатозів піддослідних тварин. Встановлено, що включення в схему лікування препарату «Вінкристин» значно скорочує термін лікування та дає виражений терапевтичний ефект вже після другої ін'єкції, що забезпечує поступове зменшення папілом, їх зсихання та відторгнення.

Ключові слова: пухлина, новоутворення, гістологічні дослідження, хіміотерапія, морфологія пухлин.

РАСПРОСТРАНЕННОСТЬ И ЛЕЧЕНИЕ ПАТОЛОГИИ ТКАНЕВОГО РОСТА У СОБАК

Н. И. Дмитренко, Л. Н. Шерстюк

Полтавская государственная аграрная академия, г. Полтава, Украина

Проанализировано распространение опухолей среди собак и кошек г. Полтава. С целью определения распространения новообразований среди собак и кошек было собрано и обработано статистические данные за последние два года в клиниках ветеринарной медицины г. Полтава. Установлено, что проблема опухолевого роста достаточно распространена среди собак и кошек. В период 2018-2020 годов новообразования диагностировали у 98 собак и 77 кошек (56 % и 44 % соответственно). Среди собак 70 % были породными. В большинстве случаев (21,4 %) у собак диагностировали злокачественные

опухоли молочной железы. Достаточно распространенной патологией тканевого роста является папилломатоз (18,4 %). В статье сравнены разные схемы лечения папилломатозов у подопытных животных. Установлено, что включение в схему лечения препарата «Винкристин» значительно сокращает срок лечения и дает выраженный терапевтический эффект уже после второй инъекции, что обеспечивает постепенное уменьшение папиллом, их усыхание и отторжение.

Ключевые слова: *опухоль, новообразование, гистологические исследования, химиотерапия, морфология опухолей.*

Вступ

Проблема пухлинного росту цікавитьшироке коло науковців різноманітних напрямків, а її вивчення у тварин, зокрема у собак, має вагоме теоретичне і практичне значення.

Пухлини для організму є патологічним процесом. При патології тканинного росту, внаслідок змін в генетичному апараті трансформованих клітин, виявляють надмірний, некоординований з макроорганізмом ріст тканин, спостерігається безконтрольний поділ клітинних структур, порушуються процеси росту та диференціації тканини [1-3]. При доброякісних пухлинах виникає тканинний, а при злоякісних пухлинах і клітинний атипізм, що різко відрізняє пухлинну тканину від нормальної. На відміну від проліферації клітин, при фізіологічних процесах, таких як регенерація, інкапсуляція та інші захистно-приспосувальні реакції організму, пухлинний ріст завжди має патологічний характер і негативно впливає на стан організму в цілому. Пухлини можуть розвиватися в будь-якій тканині та органі організму [1, 4-13].

Пухлини у дрібних домашніх тварин мають різну форму і структуру, але при цьому вони мають спільні закономірності росту і клінічного прояву та впливу на організм. Поруч з цим, патогенез змін в організмі при пухлинному рості є маловивченим. На разі у ветеринарній медицині реалізуються спільні проекти з гуманною медициною щодо проведення досліджень, розроблення і

успішного застосування нових методів лікування патології тканинного росту. Для обґрунтованого встановлення діагнозу на онкологічне захворювання необхідно використовувати наступний алгоритм дій:

1. визначити патологію тканинного росту;
2. провести загальне обстеження зміненої тканини та органу;
3. встановити наявність метастазів;
4. провести мікроскопічні дослідження зміненої тканини та встановити гістологічне походження пухлини і ступінь анаплазії [1, 14-19].

В деяких закордонних клініках ветеринарної медицини, крім класичних методів, таких як хірургічне видалення пухлин та хіміотерапія, почали застосовувати променеву терапію новоутворень. Найчастіше її використовують для лікування пухлин з високою вірогідністю агресивної місцевої інфільтрації та вrostання. Променева енергія впливає локалізовано і може застосовуватися для пухлин, які не були повністю видалені (наприклад, саркоми м'яких тканин), для терапії деяких пухлин головного мозку, або для покращення якості життя при таких високометастатичних пухлинах як остеосаркома і злоякісна меланома [2, 20].

Метою дослідження було з'ясування поширеності пухлин серед собак міста Полтава, інформативності інструментальної та спеціальної клініко-лабораторної діагностики новоутворень та пошук ефективної схеми лікувальних заходів. *У завдання* досліджень входило визначення співвідношення різних видів пухлин у собак і котів та порівняння ефективності препаратів Вінкристин та Фітоеліта Метастоп для лікування папіломатозів.

Матеріал і методи досліджень

Роботу виконували впродовж 2018–2019 років. Поширення новоутворень у собак та котів вивчали за даними звітної документації лікарень та клінік ветеринарної медицини (журнали амбулаторного прийому тварин) м. Полтава. Зокрема в Полтавській міській державній лікарні ветеринарної медицини, клініці ветеринарної медицини «VetExpert», клініці ветеринарної медицини, що

функціонує на базі кафедри терапії ім. професора П. І. Локеса Полтавської державної аграрної академії, клініці ветеринарної медицини «VetHelp». Дослідження за допомогою апарату УЗД проводили в клініці ветеринарної медицини «VetExpert» та клініці ветеринарної медицини кафедри терапії ім. професора П. І. Локеса Полтавської державної аграрної академії.

Предметом дослідження були собаки з патологічним тканинним ростом та гістологічні зразки пухлини. Розглядали морфологічну, цитологічну та гістологічну будову новоутворень. Гістологічні дослідження проводили на базі патолого-анатомічного відділу Полтавської обласної лікарні згідно загальноприйнятої методики [1, 16, 21].

Під час проведення хіміотерапій при множинних папіломатозах ми вирішили порівняти терапевтичну ефективність двох препаратів: Вінкристин і ФітоелітаМетастоп. Для цього було сформовано дві групи тварин за принципом аналогів. Для лікування обох груп тварин застосовували Ессенціале (внутрішньо, по 1 капсулі, 3 рази в день, від 14 днів до 3-х місяців), Катозал (підшкірно, 1 мл на 10 кг ваги, 1 раз в день, 10 днів), Тіопротектин (підшкірно, по 1мл на 10 кг ваги, 2 рази в день, 10 днів). Крім цього в схему лікування собак першої дослідної групи включили Вінкристин, який вводили внутрішньовенно, повільно (від 30 хвилин до 2-х годин), 1 мл на 30 кг ваги, 1 раз в сім днів, 4 рази, а другої групи – таблетки ФітоелітаМетастоп, які містять у своєму складі біологічно-активні речовини рослинного походження (внутрішньо, 1 таблетка на 10 кг, 3 раз в день, курсами по 4–5 днів, кожні 3–4 місяці). Тривалість лікування у різних тварин була різною і коливалася від декількох тижнів до декількох місяців. Протягом всього періоду лікування за тваринами вівся нагляд, моніторинг клінічного стану.

Результатидосліджень та їх обговорення

З метою визначення поширеності новоутворень серед собак та котів було зібрано і оброблено статистичні дані за останні два роки по лікарняхветеринарної медицини м. Полтава. Найчастіше різні види патології

тканинного росту реєстрували в Полтавській міській державній лікарні ветеринарної медицини. Протягом 2018–2019 років до них звернулося 119 господарів собак і котів зі скаргами на пухлинні розростання в їхніх домашніх улюбленців. Серед піддослідних тваринбуло зафіксовано 77 випадків у собак та 42 випадки в котів. У клініці ветеринарної медицини «VetExpert» за аналогічний період було зареєстровано 44 звернення власників дрібних домашніх тварин з різними новоутвореннями (12 випадків зафіксовано в собак та 32 – у котів). В клініці ветеринарної медицини, що функціонує на базі кафедри терапії ім. професора П. І. Локеса Полтавської державної аграрної академії протягом 2018–2019 років зафіксовано вісім випадків патологічного розростання тканин у домашніх тварин. Серед них 6 собак та 2 кішки. Протягом останніх двох років в клініці ветеринарної медицини «VetHelp» було зареєстровано лише чотири випадки новоутворень (3 собаки та 1 кішка).

Аналізуючи журнали амбулаторного прийому тварин уветлікарнях міста Полтава, можна зробити висновок, що проблема новоутворень серед дрібних домашніх тварин досить поширена. Загалом за останні два роки патологію тканинного росту було зареєстровано у 98 собак та 77 котів (що становило 56 % та 44 % від усіх зареєстрованих випадків відповідно). 70 % собак з новоутвореннями були породистими, а 30 % безпорідні. Проте достовірної схильності до патології тканинного росту в якоїсь певної породи встановлено не було.

Досліджуючи безпосередньо хворих собак, морфогенез патології тканинного росту можна розділити на дві стадії: передпухлинних змін та формування і розростання пухлини. До передпухлинних змін можна віднести такі фонові зміни тканин, як дистрофія, атрофія та склероз, метаплазія, дисплазія та гіперплазія клітин.

Формування тарозвиток пухлини відбувається за наступною схемою:

- порушення процесу регенерації;
- виникнення передпухлинних змін у вигляді дисплазії та гіперплазії;
- виникнення малігнізації клітин які діляться;

- утворення пухлинного зачатку та подальша прогресія пухлини.

Згідно даних журналів амбулаторного прийому тварин у собак найчастіше були зареєстровані новоутворення молочної залози (21,4 % зареєстрованих випадків), зазвичай, злоякісного характеру. Вони були різного розміру, могли охоплювати один або кілька молочних пакетів (рис. 1, 2).

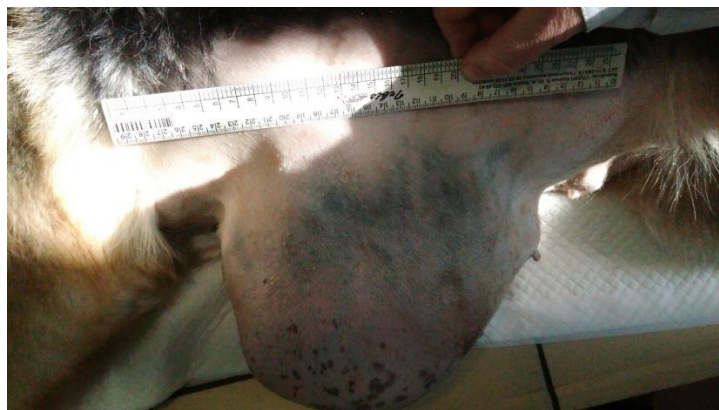

Рис. 1. Пухлина молочної залози у німецької вівчарки

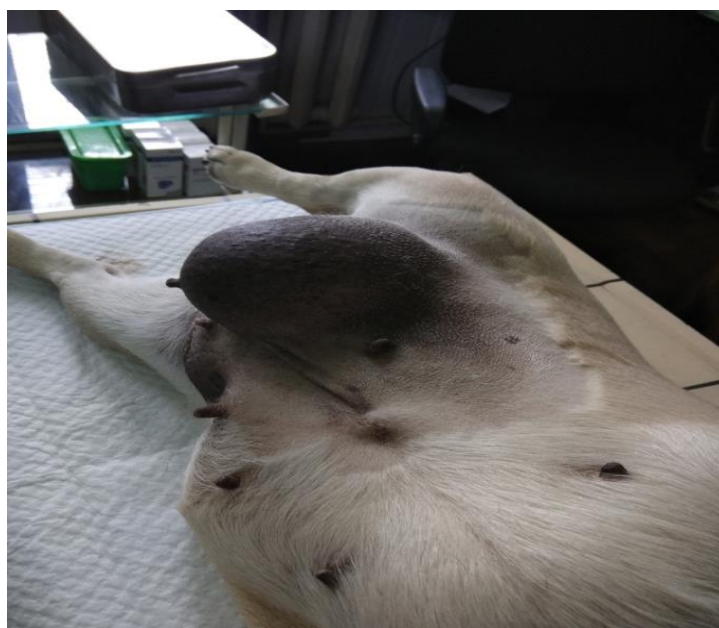

Рис. 2. Пухлина молочної залози у собаки породи мопс

На другому місці за поширеністю знаходиться папіломатоз (18,4 % зареєстрованих патологій тканинного росту). Папіломи виявляли на різних ділянках тіла, найчастіше на вухах, животі, в ділянці рота та очей. Розташовувались папіломи поодинокі чи групами, могли кріпитися тонкою

ніжкою або широкою основою. Поверхня папілом частіше зерниста та нагадує цвітну капусту, але зустрічалися й гладенькі види. Під час мікроскопічного дослідження гістологічних препаратів папілом виявляли, що сосочковий шар шкіри був потовщений, реєстрували значне розростання стріми шкіри, яка зверху вкрита плоским багат шаровим епітелієм.

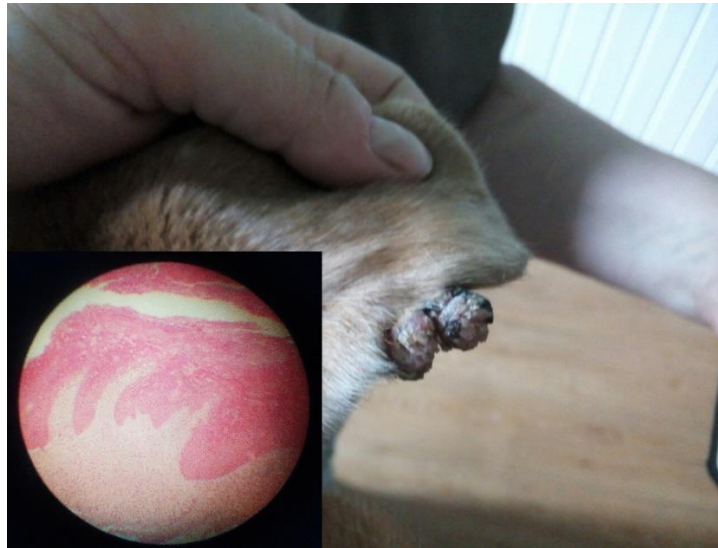

Рис. 3. Папіломи у собаки в ділянці вуха та їх гістологічна картина у збільшенні 7×40, фарбування гематоксиліном та еозином

Третє місце за рівнем поширення новоутворень серед собак міста Полтава займають ліпоми (12,2 % від зареєстрованих випадків). Саркому було виявлено лише в 8,2 % тварин, аденому простати – у 7,1 % та остеому – у 6,1 %. По 5,1 % від загальної кількості звернень встановлювали діагноз на атерому, карциному та фіброму, і по 3 % – гемангіому та меланому. Меланома розвивається з клітин епідермісу, які містять меланоцити і виробляють меланін. Найчастіше вражається шкіра, на якій спостерігають чорні вузли. При мікроскопічному дослідженні гістологічних препаратів в шкірі знаходять овальні і веретеноподібні клітини. В меланоцитах добре видно пігмент меланін від темно-коричневого до чорного кольору (рис. 4).

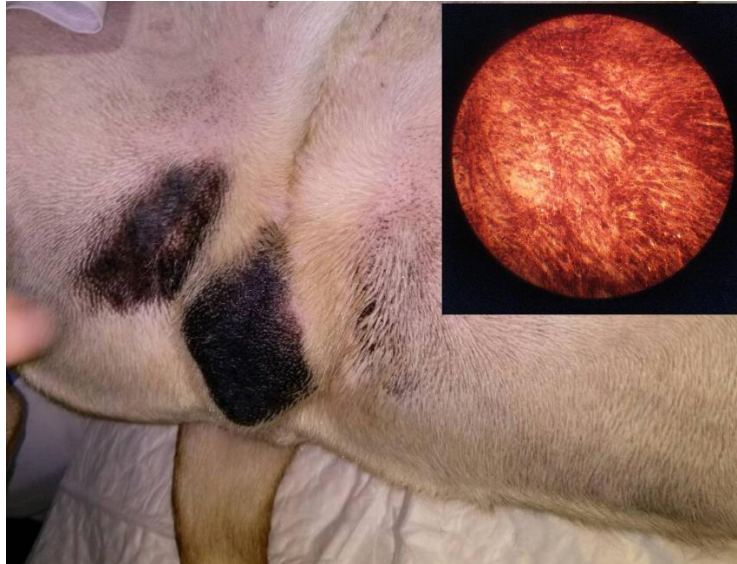


Рис. 4. Меланоми у собаки породи американський стафордширський тер'єр в ділянці паху та статевих губ та їх гістологічна картина у збільшенні 7×40, фарбування гематоксиліном та еозином

Ангіоми являють собою пухлинні розростання із кровоносних і лімфатичних судин. Вони можуть виникати в різних органах і частинах тіла, мати різні розміри та форму (рис. 5).

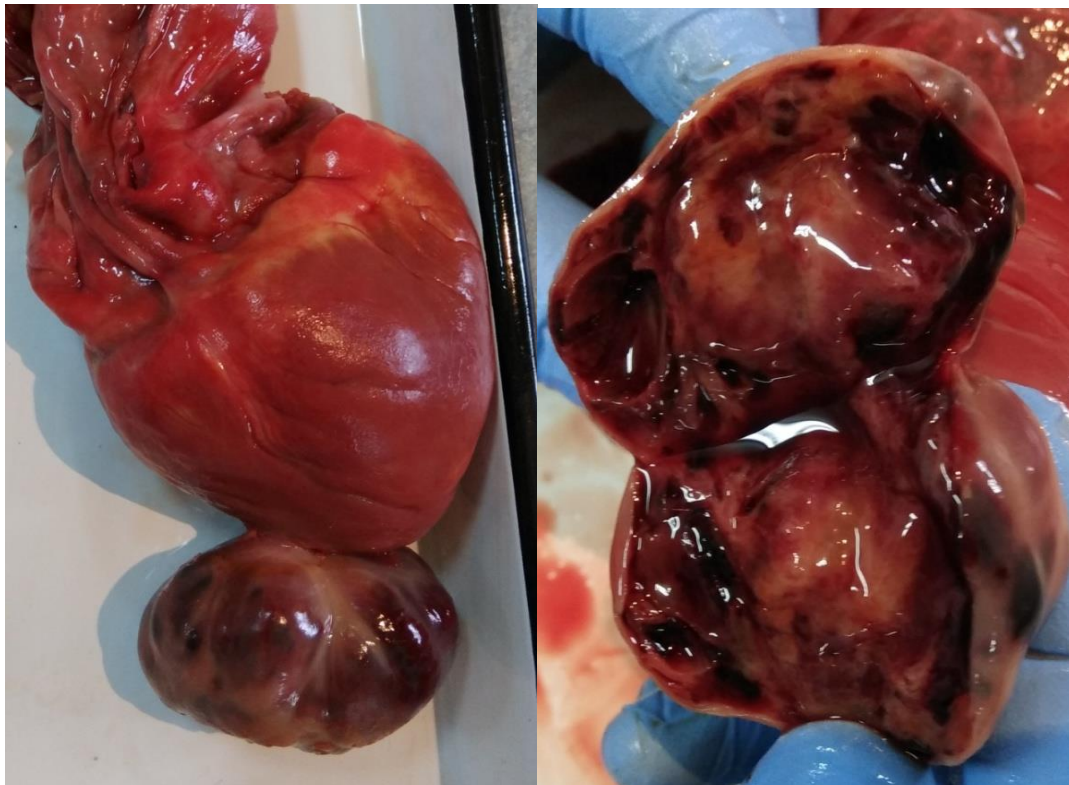


Рис. 5. Ангіома на серці німецької вівчарки віком 7 років.

Інші види пухлин зустрічалися рідко і загалом становили близько 5 % від усіх зареєстрованих випадків.

Собак, у яких було виявлено патологію тканинного росту, піддавали повному обстеженню. Залежно від симптоматики та перебігу захворювання використовували такі методи діагностики як пальпація, рентгенографія, ультразвукова діагностика. В деяких випадках проводили дослідження морфологічних і біохімічних показників крові з метою виявлення ступеня порушення обміну речовин. Місцево досліджували не лише саму пухлину, а й ступінь втягнення в патологічний процес оточуючих тканин. Використання апарату для ультразвукової діагностики дало змогу прослідкувати за реакцією регіонарних лімфатичних вузлів та за появою і розвитком метастазів. Мікроскопічно проводили дослідження гістологічних препаратів, які були виготовлені після хірургічного видалення пухлин.

Рішення про подальше лікування тварини приймалося спільно з власником лише після остаточного встановлення діагнозу і визначення типу пухлини. Враховували такі критерії як тип пухлини, її величину та місце локалізації, поширення та ступінь розвитку метастазів. Одним з головних факторів був подальший прогноз комфортності життя собаки. За можливості проводили хірургічне видалення пухлини, а при множинних пухлинах і папіломатозах – застосовували хіміотерапію. Препарати для хіміотерапії зупиняють розмноження і функцію клітин, цим самим безпосередньо впливають на пухлину [13, 14]. Але необхідно враховувати той факт, що дані препарати також впливають на функцію і життєдіяльність здорових клітин організму, особливо тих які активно діляться.

З'ясування та уточнення патогенезу патології тканинного росту у дрібних домашніх тварин має велике значення як для наукових досліджень, так і для практикуючих лікарів ветеринарної медицини.

Виокремлюють певні відмінності між доброякісними і злоякісними

пухлинами. Доброякісні пухлини зазвичай складаються із зрілих диференційованих клітин [14, 20]. Під час гістологічного дослідження і макроскопічного огляду такої пухлини можна визначити вид тканини з якої вона утворилася. Такі пухлини ростуть експансивно, тобто вони відмежовані від тканин організму своєю капсулою, і збільшуючись, розсовують оточуючі тканини, не руйнуючи їх. Оскільки доброякісні пухлинні клітини не виділяють специфічних лізуючих речовин, вони не можуть зруйнувати стінки кровоносних судин, що робить майже неможливим процес інтравазації пухлинних клітин та виникнення метастазів. Злоякісні пухлини складаються з мало диференційованих або взагалі недефенційованих клітин. Ці пухлини ростуть інфільтративно (інвазивно) – пухлинні клітини проникають в оточуючі тканини і пухлина немов вростає в тканину [9, 11]. Внаслідок цього оточуючі тканини організму руйнуються, порушується робота органів, погіршується стан організму в цілому. Завдяки тому, що злоякісні клітини виділяють специфічні речовини, які руйнують стінку судини, стає можливим процес інтравазації – проникнення пухлинних клітин в кровоносне або лімфатичне русло [13].

Певна частина вчених схиляється до думки, що доброякісні пухлини є першою стадією злоякісного пухлинного росту і при певних умовах розвивається так звана «пухлинна прогресія» та перехід пухлини в злоякісний процес [6, 9]. Прихильники цієї теорії вважають, що під впливом таких факторів як тривалі механічні впливи, систематична дія подразнюючих хімічних речовин та вплив деяких фізичних чинників (наприклад, ультрафіолетове опромінення, висока чи низька температура, радіація) на доброякісні пухлини можуть сприяти перетворенню їх в злоякісні. Цей процес трансформації називається малігнізація, тривалість якої може коливатися від кількох місяців до двадцяти років і більше. Це залежить від морфологічних та клінічних особливостей розвитку пухлин в різних органах і тканинах [9, 18].

Існує цілий ряд станів які відносять до передракових процесів облігатного значення, і вони в подальшому майже завжди трансформуються у злоякісні пухлини. До передракових процесів облігатного значення можна віднести

тривало існуючі дефекти шкіри і слизових оболонок, такі як виразки, папіломи, кератози [7, 12, 19].

Обмін речовин в пухлинних клітинах змінюється і набуває певних особливостей по мірі розвитку новоутворення. Спостерігається наростаюча білоксинтезуюча здатність і сповільнення розпаду білків у пухлинних клітинах. Паралельно зі збільшенням пухлини в ній все більше і більше змінюється біохімічне середовище. Відбувається порушення співвідношення і активності ферментів, змінюється склад нуклеїнових кислот та гідратація клітини [5, 18].

Проведення профілактики розвитку новоутворень у собак майже не можливо. Адже ніколи достеменно не можна визначити які саме зовнішні чи внутрішні чинники будуть викликати процес трансформації нормальної клітини організму в пухлинну. Одним з так званих «факторів ризику» виникнення пухлин є вік. Загально відомо, що у старих тварин, і собаки не виняток, новоутворення з'являються значно частіше ніж у молодняку. Також доведена породна схильність собак до пухлин певних видів. Існує думка, що новоутворенням молочної залози у самок можна запобігати завдяки своєчасній стерилізації. У самців за рахунок кастрації можна уникнути пухлинних процесів в сім'яниках [5, 8, 12, 20].

В результаті проведених досліджень серед піддослідних тварин, що були поділені на дві групи, кращий терапевтичний ефект показав препарат «Вінкристин». У собак, до схеми лікування, яким було включено «Вінкристин» спостерігалась позитивна тенденція вже після першої ін'єкції препарату. Після другої ін'єкції препарату були реєстровані видимі зменшення в об'ємі та «присихання» папілом. Через чотирнадцять днів після початку курсу хімотерапії більшість папілом були зменшені, сухі; нові папіломи не утворювалися. Після третьої і четвертої ін'єкції «Вінкристину» в чотирьох дослідних тварин із п'яти констатували повне відторгнення папілом. У однієї собаки виявили декілька атрофованих папілом які також в подальшому повністю відторглися.

В другій дослідній групі тварин результати були менш позитивними, що

свідчить про низьку терапевтичну ефективність препарату «ФітоелітаМетастоп» як хіміотерапевтичного засобу. Через 10 днів після початку лікувальних заходів у двох собак, в схему лікування яких було включено «ФітоелітаМетастоп», відмічали сповільнення росту папілом. Через місяць після початку лікування у вищевказаних собак папіломи були значно зменшені, але повністю не зникли. Ще у двох тварин з даної дослідної групи навіть на 30-й день від початку хіміотерапії не було зареєстровано позитивної динаміки, клінічний стан тварин був аналогічним початковому. В однієї собаки, яку лікували за допомогою препарату «ФітоелітаМетастоп» навіть спостерігалось збільшення наявних і поява нових папілом.

Висновок

Патологія пухлинного росту у собак та кішок є досить поширеною проблемою. Серед собак з новоутвореннями 70 % були породистими, а 30 % безпорідні. Але достовірної схильності до пухлин певного виду в якоїсь окремої породи не виявляється. У собак найчастіше реєструють новоутворення молочної залози (21,4 %), папіломатоз (18,4 %), ліпоми (12,2 %), саркому (8,2 %), аденому простати (7,1 %), остеому (6,1 %), атерому (5,1 %), карциному (5,1 %), фіброму (5,1 %), гемангіому (3 %) та меланому (3 %). Процес формування пухлини починається з порушення регенерації клітин, потім спостерігаються їх дисплазія та гіперплазія, а пізніше – малігнізація проліферуючих клітин та формування пухлинного зачатка. Необхідно досліджувати не лише саму пухлину, а й ступінь ураження та втягнення в патологічний процес оточуючих тканин, слідкувати за реакцією регіонарних лімфовузлів та за появою і розвитком метастазів. В якості хіміотерапевтичного засобу рекомендовано застосовувати препарат Вінкристин, який дає виражений терапевтичний ефект вже через 7–10 днів від початку курсу хіміотерапії. Папіломи поступово зменшуються у розмірах, стають сухими та відбувається їх відторгнення.

Перспективи подальших досліджень полягають у розробці методів ранньої діагностики новоутворень шляхом визначення в крові тварин підвищеного вмісту Інтерлейкіну-6 та Інтерлейкіну-17, які пригнічують апоптоз, активують ангіогенез та проліферацію клітин в зоні патології тканинного росту.

References

1. Urbanovych, P. P., Pototskyi, M. K., Hevkan, I. I., Zon, H. A., Borysevych, B. V., Papchenko, I. V., Kryvutenko, O. I., Kotsiumbas, H. I., Khmil, Ye. P., Shkil, M. I., Zhyla, M. I., Lukashyk, H. V., Omelianenko M. M., Stronskyi, Yu. S., Dankovych, P. C. (2008) *Patolohichna anatomiiia tvaryn*. Kyiv (in Ukrainian).
2. Crump Kenneth, Thamm Douglas H. (2011) *Cancer Chemotherapy for the Veterinary Health Team*: Wiley-Blackwell.
3. Apatenko A. K. (1977) *Mezenhimnye i nejroektodermalnye opuholi i poroki razvitiya kozhi*. M. Medicina. 208 s. (in Russian).
4. Skrypka, M. V., Panikar, I. I., Kolych, N. B. (2012) *Atlas patolohichnoi morfolohii tvaryn [Atlas of pathological morphology of animals]*. Poltava (in Ukrainian).
5. Babaeva A. G., Zotikov E. A. (1987) *Immunologiya processov adaptivnogo rosta, proliferacii i ih narusheniya*. M. Nauka. 206 s. (in Russian)
6. Palcev M. A., Ivanov A. A. (1995) *Mezhkletochnye vzaimodejstviya*. M. Medicina. 127 s. (in Russian)
7. Pal'cev, M. A., Anichkov, N. M. (2005) *Atlas patologii opuholej cheloveka: posobie dlja sistematicheskogo poslevuzovskogo professional'nogo obrazovanija vrachej [Atlas of human tumor pathology: a guide for systematic postgraduate professional education of doctors]*. Medicina, Moscow (in Russian).
8. Soroka, N. M., Pashkevych, I. Yu. (2008) *Etiolohichni aspekty transmisivnoi venerychnoi sarkomy sobak [Etiological aspects of transmissible venereal sarcoma in dogs]*. *Nauk. Visnyk Natsionalnoho ahrarnoho universytetu*, 127, 282–284 (in Ukrainian).

9. Baranov, S. V. (1991). Diagnostika opuholej u sobak, Veterinarija, 6, 66–68 (in Russian).
10. Soroka, N. M., Pashkevych, I. Yu. (2010) Osoblyvosti morfolohichnoi budovy transmisivnoi venerychnoi sarkomy sobak [Features of morphological structure of transmissible venereal sarcoma of dogs.]. Veterynarnamedytsyna Ukrainy, 11, 18–20.
11. Napalkov N. P. (2004) Rak i demograficheskij perehod. M. Voprosy onkologii. – T. 50. № 2. S. 127 – 130. (in Russian).
12. Anichkov N. M. (1988) O patogeneze opuholevogo processa. Arhiv patologii., Tom B, vyp. 1. S. 3 - 11. (in Russian).
13. Zaviryuha V. I., Sayevich V. I., Misak A. R. ta in. (1999) Onkologichni hvorobi tvarin i metodi likuvannya / Nauk. visnik LDAVM im. S. Z. Gzhickogo. Vip. II. – Lviv. S. 56-63. (in Ukrainian).
14. Breli Dzh., Bostok D. E., Dennis R. i dr. (2003) Onkologicheskie zabolevaniya melkih domashnih zhyvotnyh. M. Akvarium LTD. 352 s. (in Russian).
15. Ponomarkov V. I., Ratto A., Capurro S., Rossi N., (1993) Voprosy onkologii. T. 39. № 7 – 12. S. 259 – 268. (in Russian).
16. Terehov P. F. (1983) Veterinarnaya klinicheskaya onkologiya. M. Kolos. (in Russian).
17. Mazurkevych, A. Y., Urbanovych, P. P., Kotsiumbas, H. I. (2008) Patolohichna fiziolohiia i patolohichna anatomiia [Pathological physiology and pathological anatomy]. Kyiv (in Ukrainian).
18. Zubova, S. G., Okulov, V. B. (2001) Molekuljarnye mehanizmy dejstvija faktora nekroza opuholej A i transformirujushhego faktora rosta R v processe otveta makrofagana aktivaciju [Molecular mechanisms of action of tumor necrosis factor A and transforming growth factor P during macrophage response to activation]. Immunologija, 5, 18–22 (in Russian).
19. Adaskevich V. P. (2000) Aktualnaya dermatologiya. Nizhnij Novgorod. Izvo NGMA. 306 s. (in Russian).

20. Robert Klopfl eisch Editor (2016) Veterinary Oncology A Short Textbook :
© Springer International Publishing Switzerland

21. Prudnikov V. S., Karasyov N. F., Birman B. Ya. (2000) Bolezni sobak i koshek: prakticheskoe posobie. Mn. Polibig. – 74s. (in Russian).

Стаття надійшла до редакції 20.05.2020 р.

Бібліографічний опис для цитування:

Дмитренко Н. І., Шерстюк Л. М. Поширеність та лікування патології
тканинного росту у собак. *Вісник ПДАА*. 2020. № 2. С. 111–111.

© *Дмитренко Надія Іванівна, Шерстюк Любов Миколаївна, 2020*

Дмитренко Н. І., Шерстюк Л. М. Поширеність та лікування патології
тканинного росту у собак