

РЕНТГЕНОЛОГІЧНЕ ДОСЛІДЖЕННЯ СОБАКИ ЗА РОЗШИРЕННЯ СТРАВОХОДУ (КЛІНІЧНИЙ ВИПАДОК)

*T. P. Lokes-Krupka**

ORCID  [0000-0002-6302-9615](https://orcid.org/0000-0002-6302-9615)

N. S. Kanivets

ORCID  [0000-0001-9520-2999](https://orcid.org/0000-0001-9520-2999)

L. P. Karysheva

ORCID  [0000-0002-0124-4774](https://orcid.org/0000-0002-0124-4774)

O. D. Soboleva

Ya. R. Obidnyi

Poltava State Agrarian Academy, 1/3, Skovorody Str., Poltava, 36003, Ukraine

**Corresponding author*

E-mail: terra_vet@ukr.net

Summary

The article describes a clinical case of megaesophagus in a domestic Pekingese dog aged 8 years, weighing 5 kg. The animal was studied general the scheme, namely collecting anamnesis, clinical research (thermometry, palpation, auscultation), X-ray of the esophagus. History: general depression, restlessness, anorexia, frequent swallowing, shortness of breath, cough, hypersalivation, intermittent vomiting after feeding, or drinking.

On examination in dogs found depression of general condition and anxiety, increased respiratory rate (29 movements / min), heart rate (135 beats / min), body temperature was within physiological fluctuations and was 38.3°C, on palpation esophageal pain was not detected.

According to the results of clinical studies, the veterinarian did not establish the development of esophageal dilation. But it should be noted that the anamnesis data noted in the sick dog indicated dysphagia and were signs of dilatation of the esophagus (megaesophagus).

The next step was X-ray examination of the esophagus (head, neck and chest) of a sick dog. On the radiograph, the megaesophagus was visualized as a long dilatation of the esophagus with a diameter of 26.79 mm, which was filled with both liquid and gases. Along with those found in the chest cavity pockets of pneumonic infiltration.

The obtained data of X-ray examination of a sick dog clearly visualize the expansion of the esophagus (megaesophagus), which causes metabolic disorders. After all, normally the esophagus is actively involved in the flow of food from the mouth into the stomach. In this case, the food lump, which is impregnated with saliva and partially chewed, enters the esophagus, which begins to shrink. The contractions of the latter take place in the presence of a muscular layer, but in the case of pathology of the esophagus, in particular expansion, the wall of the esophagus is stretched and tense, so the muscles do not contract. The feed mass that enters the esophagus cannot move further, remains in it and begins to rot (because the secretory glands in the esophagus are absent). The formed toxins of putrefactive microflora poison the dog's body, cause inflammation of the esophagus, nose, bronchi and even lungs. The prognosis is cautious and often unfavorable.

Thus, the examination of the Pekingese dog with the use of X-ray examination allowed to establish the final diagnosis - megaesophagus.

Keywords: megaesophagus, sick animal, radiography, esophagospasm, diagnosis.

РЕНТГЕНОЛОГІЧНЕ ДОСЛІДЖЕННЯ СОБАКИ ЗА РОЗШИРЕННЯ СТРАВОХОДУ (КЛІНІЧНИЙ ВИПАДОК)

Т. П. Локес-Крупка,

Н. С. Канвець,

Л. П. Каришева,

О. Д. Соболева,

Полтавська державна аграрна академія, м. Полтава, Україна

У статті наведений опис клінічного випадку мегаезофагусу у свійського собаки породи пекінес віком 8 років, масою тіла 5 кг. Тварину досліджували за загально-прийнятною схемою, а саме збір анамнестичних даних, клінічні дослідження (термометрія, пальпація, аускультация), рентгенографія стравоходу. Анамнестичні дані: пригнічення загального стану, неспокій, анорексія, часті ковтальні рухи, задишка, кашель, гіперсаливація, періодичне блювання після годівлі, або пиття.

У собаки за огляду встановили пригнічення загального стану та тлі неспокою, збільшення частоти дихальних рухів (29 рух/хв), частоти скорочень серця (135 уд/хв), температура тіла була в межах фізіологічних коливань і становила 38,3°C, за пальпації стравоходу болючість не виявлено.

За результатами клінічних досліджень лікарем ветеринарної медицини не було встановлено розвитку розширення стравоходу. Але слід відмітити, що відмічені у хворої собаки дані анамнезу вказували на дисфагію та були ознаками розширення стравоходу (мегаезофагусу).

Наступним кроком були проведені рентгенологічні дослідження стравоходу (ділянки голови, шиї та грудного відділу) хворої собаки. На рентгенограмі мегаезофагус візуалізувався як протяжне розширення стравоходу діаметром 26,79 мм, яке було заповнене як рідиною, так і газами. Поряд із тим у грудній порожнині виявляли вогнища пневмонічної інфільтрації.

Одержані дані рентгенологічного дослідження хворої собаки чітко візуалізують розширення стравоходу (мегаезофагус), що спричинює порушення метаболізму. Кормовий ком, який просочений слиною і частково пережований надходить у стравохід, який починає скорочуватись. Скорочення останнього проходять за наявності м'язового шару, однак у разі

патології стравоходу, зокрема розширення, стінка езофагусу розтягнута і напружена, тому м'язи не скорочуються. Кормова маса не може просуватися далі і починає загнивати. Утворені токсини гнильної мікрофлори отруюють організм собаки, спричиняють запалення стравоходу, носа, бронхів і навіть легень. Прогноз, як уже зазначалось, обережний і часто несприятливий.

Отже, проведення обстеження собаки породи пекінес із застосуванням рентгенологічного дослідження дозволило встановити остаточний діагноз – мегаезофагус.

Ключові слова: мегаезофагус, хвора тварина, рентгенографія, езофагоспазм, діагноз.

Introduction

Розширення стравоходу (мегаезофагус) – це патологія, яка частіше реєструється в собак і характеризується розширеним просвіту стравоходу [1]. Відповідно до літературних даних, розширення стравоходу може бути вродженим і набутиим, або ідіопатичним і вторинним щодо інших захворювань [2]. Окремі автори зазначають, що набуте розширення стравоходу (мегаезофагус) в собак частіше є ідіопатичним (езофагоспазм) [1,3]. Причинами, що провокують набутий мегаезофагус, можуть бути системні міопатії, міастенія, гіпоадренкортицизм, дизавтономія, важкий езофагіт, отруєння Плюмбумом та аутоімунні захворювання [3,4]. Гіпотиреоз називали основною причиною набутого вторинного розширення стравоходу [5,6], хоча не у всіх дослідках це твердження мало підтвердження [7].

Ряд досліджень проведених у службових собак поліцейського загону Вікторії (Австралія, 2017-2018), які включали рентгенологічні дослідження, тестування функції наднирникових залоз, ендоскопія, електроміографія та концентрація антитіл до чутливих рецепторів ацетилхоліну, допомогли зробити припущення, що найбільш вірогідними причинами розвитку ідіопатичного розширення стравоходу в цих собак була їх регулярна годівля сухими комерційними кормами (Advance Dermocare) [1,8].

У деяких порід собак виявлена схильність до мегаезофагуса, зокрема у німецької вівчарки, датського догу, китайського шарпея, золотистого ретривера, ньюфаундлена, та ірландського сетера [9]. Розвиток вказаного захворювання до кінця не визначений, однак вчені припускають думку про дефект вагусної аферентної іннервації [1]. Цікаво, що мегаезофагус розвивається спонтанно в собак віком від 7 до 15 років [10].

Однією із характерних ознак в собак ідіопатичного розширення стравоходу є хронічна регургітація, яка провокує у хворих тварин аспіраційну пневмонію [2]. З метою діагностики вказаного захворювання проводиться контрастна рентгенографія стравоходу (голова, шийний і грудний відділи) [1]. Окрім зазначених досліджень необхідне клінічне обстеження хворої собаки, яке допоможе виключити інші захворювання [2,10]. Прогноз за діагнозу ідіопатичне розширення стравоходу обережний, або навіть несприятливий, часто власники вдаються до евтаназій хворої тварин через хронічну кахексію та виражену аспіраційну пневмонію [1,2]. Тому діагностика та раннє встановлення діагнозу за гострого розширення стравоходу в собак є досить актуальним питанням і потребує досліджень.

Вираховуючи вищевказане *метою* роботи став аналіз рентгенологічної діагностики клінічного випадку розширення стравоходу в собаки породи пекінес.

Завдання роботи: визначити ознаки розширення стравоходу в собаки, встановити можливі причин його розвитку, провести рентгенологічне дослідження стравоходу у хворої тварини.

Materials and methods of research

Дослідження проведені в умовах клініки ВетТочка «Пес і Кіт» м. Полтава. До клініки ветеринарної медицини звернулися власники собаки породи пекінес, віком 8 років, масою тіла 5 кг, зі скаргами здоров'я собаки (пригнічення загального стану, неспокій тварини, анорексія, часті ковтальні рухи, задишка, кашель, гіперсалівація, періодичне блювання після годівлі,

або пиття).

Тварину обстежували дотримуючись наступних етапів: збір анамнестичних даних, клінічні дослідження (термометрія, пальпація, аускультация), рентгенографія стравоходу.

Research results and their discussion

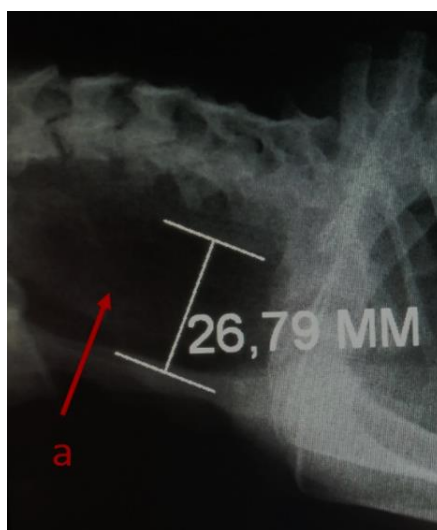
Зі слів власників тварини відомо, що собака споживала сухі корма JOSERA Festival. В останній період у тварини відмічалось занепокоєння, гіпорексія, регургітація, часті «пусті» ковтальні рухи, незначне блювання, навіть після прийому води, підвищене виділення слини, неприємний запах з ротової порожнини (галітоз), кашель і задишка.

З проведеного дослідження та аналізу анамнестичних даних основної причини розвитку розширення стравоходу встановлено не було. Зважаючи на результати інших дослідників, повідомляється, що у 11-16 % хворих на мегаезофагус собак виявляється патологія щитоподібної залози та гіпофіза (адренкортицизм) [11]. Між тим, відмічені у хворої собаки дані анамнезу вказують на дисфагію та є ознаками розширення стравоходу (мегаезофагусу). Адже у дорослих тварин (старше 7 років) симптоми мегаезофагусу розвиваються повільно і часто рефлекторний кашель тварини сприймається, як респіраторне захворювання [1,3,10].

У собаки з мегаезофагусом за огляду встановили пригнічення загального стану та тлі неспокою, збільшення частоти дихальних рухів (29 рух/хв), частоти скорочень серця (135 уд/хв), температура тіла була в межах фізіологічних коливань і становила 38,3°C, за пальпації стравоходу болючість не виявлено.

Відомо, що основним методом встановлення діагнозу на мегаезофагус є рентгенографія [12]. Тому ми провели рентгенологічне дослідження стравоходу (ділянки голови, шії та грудного відділу) хворої собаки. На рентгенограмі мегаезофагус візуалізувався як протяжне розширення стравоходу діаметром 26,79 мм, яке було заповнене як рідиною, так і газами

(рис.1, а). Поряд із тим у грудній порожнині виявляли вогнища пневмонічної інфільтрації.



***Рис.1. Рентгенограма собаки за мегаезофагусу
(вік 8 років, маса тіла 5 кг, порода пекінес, сука)***

Одержані дані рентгенологічного дослідження хворої собаки чітко візуалізують розширення стравоходу (мегаезофагус), що спричинює порушення метаболізму. Адже в нормі стравохід бере активну участь у надходженні корму із ротової порожнини у шлунок [12,13]. При цьому кормовий ком, який просочений слиною і частково пережований надходить у стравохід, який починає скорочуватись [3,9]. Скорочення останнього проходять за наявності м'язового шару, однак у разі патології стравоходу, зокрема розширення, стінка езофагусу розтягнута і напружена, тому м'язи не скорочуються [13-16]. Кормова маса, яка надходить у стравохід не може просуватися далі, залишається у ньому і починає загнивати (оскільки секреторні залози у стравоході відсутні) [9,17]. Утворені токсини гнильної мікрофлори отруюють організм собаки, спричиняють запалення стравоходу, носа, бронхів і навіть легень [15,18]. Прогноз, як уже зазначалось, обережний і часто несприятливий [1,10].

Отже, проведення обстеження собаки породи пекінес із застосуванням рентгенологічного дослідження дозволило встановити точний діагноз –

мегаезофагус.

Conclusions

Встановлено, що рентгенографія є достовірним методом в постановці діагнозу на мегаезофагус. Клінічне обстеження хворої тварини та збір анамнестичних даних допомагають лікарю ветеринарної медицини запідозрити розширення стравоходу.

Перспективи подальших досліджень полягають у дослідженні крові хворої на мегаезофагус собаки та виявлення найбільш характерних змін її показників, для розуміння стану інших систем організму хворої тварини.

References

1. Renwick, M., Stevenson, M.A., Wiethoelter, A., & Mansfield C. (2020). A case-control study to identify risk factors for adult-onset idiopathic megaesophagus in Australian dogs, 2017–2018. *BMC Vet Res*, 16, 157. doi:10.1186/s12917-020-02376-6
2. Stogdale, L. (2014). Canine & Feline Gastroenterology. *The Canadian Veterinary Journal*, 55 (2), 155.
3. McBrearty, A. R., Ramsey, I. K., Courcier, E. A., Mellor, D. J., & Bell, R. (2011). Clinical factors associated with death before discharge and overall survival time in dogs with generalized megaesophagus. *Journal of the American Veterinary Medical Association*, 238 (12), 1622–1628. doi:10.2460/javma.238.12.1622
4. Longshore, R. C., O'Brien, D. P., Johnson, G. C., Grooters, A. M., & Kroll, R. A. (1996). Dysautonomia in dogs: a retrospective study. *Journal of veterinary internal medicine*, 10 (3), 103–109. doi:10.1111/j.1939-1676.1996.tb02040.x
5. Jaggy, A., Oliver, J. E., Ferguson, D. C., Mahaffey, E. A., & Glaus, T., Jr (1994). Neurological manifestations of hypothyroidism: a retrospective study of 29 dogs. *Journal of veterinary internal medicine*, 8 (5), 328–336. doi:10.1111/j.1939-1676.1994.tb03245.x
6. Fracassi, F., & Tamborini, A. (2011). Reversible megaesophagus associated

with primary hypothyroidism in a dog. *The Veterinary record*, 168 (12), 329b. doi:10.1136/vr.c6348

7. Gaynor, A. R., Shofer, F. S., & Washabau, R. J. (1997). Risk factors for acquired megaesophagus in dogs. *Journal of the American Veterinary Medical Association*, 211 (11), 1406–1412.

8. McGreevy, P., Thomson, P., Dhand, N. K., Raubenheimer, D., Masters, S., Mansfield, C. S., Baldwin, T., Soares Magalhaes, R. J., Rand, J., Hill, P., Peaston, A., Gilkerson, J., Combs, M., Raidal, S., Irwin, P., Irons, P., Squires, R., Brodbelt, D., & Hammond, J. (2017). VetCompass Australia: A National Big Data Collection System for Veterinary Science. *Animals : an open access journal from MDPI*, 7 (10), 74. <https://doi.org/10.3390/ani7100074>

9. Nakagawa, T., Doi, A., Ohno, K., Yokoyama, N., & Tsujimoto, H. (2019). Clinical features and prognosis of canine megaesophagus in Japan. *The Journal of veterinary medical science*, 81 (3), 348–352. doi:10.1292/jvms.18-0493

10. Kanemoto, Y., Fukushima, K., Kanemoto, H., Ohno, K., & Tsujimoto, H. (2017). Long-term management of a dog with idiopathic megaesophagus and recurrent aspiration pneumonia by use of an indwelling esophagostomy tube for suction of esophageal content and esophagogastric tube feeding. *The Journal of veterinary medical science*, 79 (1), 188–191. doi:10.1292/jvms.16-0374

11. Burgener, I. A., Gerold, A., Tomek, A., & Konar, M. (2007). Empty sella syndrome, hyperadrenocorticism and megaesophagus in a dachshund. *The Journal of small animal practice*, 48 (10), 584–587. doi:10.1111/j.1748-5827.2007.00323.x

12. Pollard, R. E. (2012). Imaging evaluation of dogs and cats with Dysphagia. *ISRN veterinary science*, 238505. doi:10.5402/2012/238505

13. Allen, J. E., White, C., Leonard, R., & Belafsky, P. C. (2012). Comparison of esophageal screen findings on videofluoroscopy with full esophagram results. *Head & neck*, 34 (2), 264–269. doi:10.1002/hed.21727

14. Choi, K. H., Ryu, J. S., Kim, M. Y., Kang, J. Y., & Yoo, S. D. (2011). Kinematic analysis of dysphagia: significant parameters of aspiration related to

bolus viscosity. *Dysphagia*, 26 (4), 392–398. doi: 10.1007/s00455-011-9325-5.

15. Saravanan, M., Sasikala, V., & Murugan, M. (2010). Megaesophagus in Dogs. *Indian Pet Journal- Online* <http://www.indianpetjournal.com>, 8-9, 31–34. Retrieved from:

https://www.researchgate.net/publication/232725188_Megaesophagus_in_Dogs

16. Gyeong-Bin, Ko, Joonyoung, Kim, Hyeong-II, Choi, Min-Young, Moon, Guk-Hyun, Suh, & Ha-Jung, Kim (2018). Improvement of Megaesophagus after Treatment of Concurrent Hypothyroidism. *J Vet Clin*, 35 (1), 19–21. doi: 10.17555/jvc.2018.02.35.1.19

17. Matīse, D. (2016). Increased incidence of megaesophagus in dogs in Latvia 2014–2016; *Preliminary results*. Retrieved from: https://www.svk-asmipa.ch/images/aktuell/2016/ResultsofMEstudyFeb16_im02.pdf

18. Leib, M. S., & Sartor, L. L. (2008). Esophageal foreign body obstruction caused by a dental chew treat in 31 dogs (2000– 2006). *Journal of the American Veterinary Medical Association*, 232 (7), 1021–1025. doi: 10.5455/ijlr.20191014032124

*Терезія Петрівна Локес-Крупка, Наталія Сергіївна Канівець, Людмила Павлівна
Карішева, Оксана Дмитрівна Соболева, Ярослав Романович Обідний*